



UNSTA

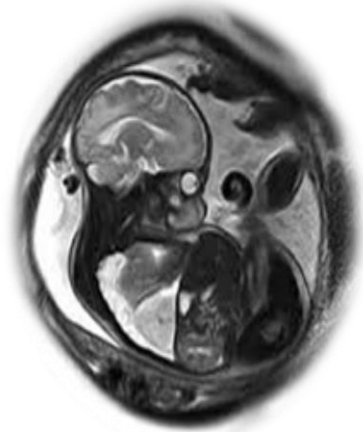UNIVERSIDAD DEL NORTE SANTO TOMÁS DE AQUINO

FACULTAD DE CIENCIAS DE LA SALUD

LICENCIATURA EN DIAGNÓSTICO POR IMÁGENES

TRABAJO INTEGRADOR FINAL

“UTILIDADES DE LA RESONANCIA MAGNÉTICA FETAL EN EL DIAGNÓSTICO DE MALFORMACIÓN FETAL”



ALUMNA: Alanis, Valeria Estefanía

DIRECTOR DE TESIS: Dr. Ramón E. Carabajal

ASESOR METODOLÓGICO: Lic. Sergio Mejail

Yerba Buena

AGRADECIMIENTOS

A MIS PADRES: a los que me dieron la vida y me acompañaron en todo momento a pesar de la distancia. A mis padres del corazón por todo lo que me brindaron siempre y por permitirme la posibilidad de estudiar y tener una profesión. Gracias por tanto, gracias por esos seres maravillosos que son, ¡LOS AMO!

A MIS HIJAS, mis pilares y la razón por la que vivo y lucho cada día. A mi princesa mayor Melanie por su apoyo, por acompañarme muchas veces a la facultad y hasta estudiar conmigo; y a mi princesita chiquita Eluney. Son mi vida entera, gracias por no dejarme caer.

A MI ESPOSO Pablo, por tu incondicional apoyo y acompañamiento en toda esta etapa. Por el aguante y por estar siempre en los momentos difíciles y tener una palabra de aliento para seguir adelante... ¡Gracias!

A MI DIRECTOR DE TESIS: El Dr. Ramón Carabajal, por acompañarme en este proceso y su gran ayuda y aporte, además de ser un profesor excepcional y gran persona y profesional.

A MIS ASESORES DE TESIS: Dra. Ana Carolina Aymat y Lic. Sergio Mejail, por su gran ayuda y colaboración en la parte metodológica de este trabajo.

A MIS PROFESORES: Dr. Martín Méndez Uriburu, Dr. Ramón Carabajal, Dr. Sergio Di Leo, Dr. Luis Maulucci, Dra. Verónica Heredia, Dra. Aida Shehadi, Dra. Ana Carolina Aymat, Dra. González Coletti, Dra. Mónica Coronel, Lic. Etelvina Espinoza, Dr. Guillermo Apel, que tuve el placer de conocer y aprender de ellos en todos estos años de carrera, por lo que son como personas y profesionales. ¡Me llevo mucho de cada uno!

A MIS COMPAÑEROS de facultad y de esta carrera que elegimos y a mis compañeros del Centro Radiológico Méndez Collado por todo lo brindado y enseñado en estos años de práctica, además de su amistad y cariño. Los voy a recordar siempre con muchísimo afecto.

A MIS HERMANOS: porque a pesar de la distancia siempre están conmigo. Los amo y extraño cada día. Nos es fácil tenerlos lejos, ni a ustedes ni a mis sobrinos, pero el amor acorta distancias y supera barreras inalcanzables. A mi hermano Juan Carlos por estar a mi lado en las buenas y en las malas.

A MIS AMIGOS, a los que siempre están para darte una mano, un consejo, por alegrarse de cada progreso y acompañar en los días difíciles, pero sobre todo por ser tan incondicionales.

A MIS ÁNGELES EN EL CIELO: por guiarme con su luz en este camino de la vida por hacerme sentir que están.

A DIOS y a la VIRGEN DEL VALLE por iluminar mi vida y mi camino.

DEDICADO A:

Mi hija mayor Melanie, mi gran amor, la reina de mi vida y mi mejor amiga. Mi gran compañerita que me acompañó mucho en esta etapa. Te Amo hija, todo esto es por vos y tu hermanita.

Mi bebita Eluney, la que me inspiró a elegir este tema de tesis. Mi princesita chiquita, te amo con todo mi corazón.

Mi mami Lidia, mi reina, mi gran apoyo. La madre que Dios me regaló. La abuela más maravillosa y dulce del mundo. Gracias por tanto.

Mi papi Evaristo, mi viejito amado. Sin vos esto no hubiese sido posible. Siempre estuviste y estás conmigo en todo momento, esto también es para vos. No me alcanza la vida para agradecerle tanto amor brindado.

Pablo, mi amor, infinitas gracias por estar siempre y ser un gran compañero, y por ser tan buen papá.

ÍNDICE

RESUMEN

INTRODUCCIÓN

1. CAPÍTULO I: PLANTEAMIENTO DEL PROBLEMA

1.1. Pregunta de Investigación

1.2. Objetivo

1.3. Palabras claves

2. CAPÍTULO II: MARCO TEÓRICO

2.1. Antecedentes de la investigación

2.2. Marco conceptual

2.2.1 *Resonancia magnética*

2.2.1.1 Concepto

2.2.1.2 Principios físicos

2.2.1.3 Principios técnicos

2.2.1.4 Ventajas y desventajas de la Resonancia magnética

2.2.1.5 Medios de contraste

2.2.1.6 Aplicaciones clínicas de la Resonancia Magnética

2.2.2 *Resonancia Magnética Fetal*

2.2.2.1 ¿Qué es?

2.2.2.2 ¿Por qué?

2.2.2.3 ¿A quién?

2.2.2.4 ¿Cuándo?

2.2.2.5 ¿Qué debemos esperar?

2.2.2.6 Ventajas de la Resonancia Magnética fetal

2.2.2.7 Inconvenientes de la Resonancia Magnética fetal

2.2.2.8 Cómo realizar el examen

2.2.2.8.1 Indicaciones

2.2.2.8.2 Preparación

2.2.2.8.3 Procedimiento

2.2.2.8.4 Elección de secuencias

2.2.2.9 Trabajo interdisciplinario

2.2.2.10 Seguridad

2.2.3 *Ecografía Obstétrica*

2.2.3.1 Concepto

2.2.3.2 Ventajas e inconvenientes de la Ecografía Obstétrica

2.2.3.3 Ventajas e inconvenientes de la Resonancia Magnética Fetal

2.2.4 Malformación fetal

2.2.4.1 Concepto

2.2.4.2 Tipos de Anomalías Congénitas

2.2.4.2.1 Anomalías Congénitas estructurales

2.2.4.2.2 Anomalías Congénitas funcionales

2.2.4.3 Causas de Anomalías Congénitas

2.2.4.3.1 Anomalías Congénitas predominantemente genéticas

2.2.4.3.2 Anomalías Congénitas de causa mixta o multifactorial

2.2.4.3.3 Anomalías Congénitas predominantemente ambientales

3 CAPÍTULO III: MARCO METODOLÓGICO

4 CAPÍTULO IV: RESULTADOS

5 CAPÍTULO V: CONCLUSIÓN Y PROPUESTAS

6 BIBLIOGRAFÍA

7 ANEXOS

RESUMEN

El método de detección prenatal más importante para la evaluación detallada del feto es la ecografía, que a menudo se combina con una ecografía Doppler codificada por colores. En caso de patologías fetales diagnosticadas ecográficamente o limitaciones técnicas de la ecografía, pueden ser necesarios diagnósticos complementarios.

Su uso está cada vez más extendido porque permite una valoración más minuciosa cuando los resultados ecográficos son dudosos.

En otras ocasiones, el especialista opta por la resonancia magnética, a pesar de existir pruebas ecográficas previas, para descartar posibles malformaciones en el feto en caso de que existan antecedentes familiares.

INTRODUCCIÓN

Lo primero que hice al empezar a escribir el TIF es decidir qué tipo de investigación quería realizar, si hacer mi propia búsqueda y recolectar información por mi cuenta o, de lo contrario, recopilar información ya existente y analizarla. Me decidí por la segunda opción, la revisión bibliográfica que es, principalmente, una modalidad de trabajo académico para elaborar artículos científicos, trabajos de fin de grado, máster o tesis y cuyo objetivo principal es realizar una investigación documental, es decir, recopilar información ya existente sobre un tema o problema.

El trabajo integral final que presento a continuación tiene como objetivo mostrar a través de revisión bibliográfica la importancia y utilidad de los estudios de imagen mediante resonancia magnética fetal, así como también la utilización de esta técnica, su desarrollo, avances y futuras proyecciones.

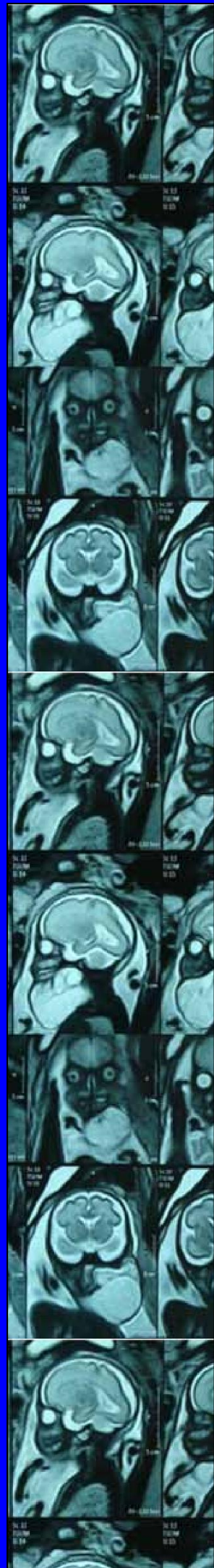
La ecografía obstétrica se considera el método de elección a la hora de detectar malformaciones fetales intraútero, siendo la primera prueba de imagen a realizar.

No obstante muestra ciertas limitaciones en algunas situaciones como puede ser la difícil valoración según la posición fetal, la obesidad materna o la dificultad para valorar malformaciones complejas.

En estos casos, la realización de resonancia magnética fetal puede servir de complemento en el diagnóstico prenatal, siendo especialmente útil en el caso de sospecha de lesiones en sistema nervioso central.

La RM no utiliza radiaciones ionizantes, proporciona imágenes de alto contraste y obtiene imágenes de buena calidad de la mayoría de los órganos fetales. Permite la valoración de las estructuras intracraneales, pulmones, diafragma, estructuras intraabdominales, retroperitoneales y extremidades fetales. También puede ser útil para el estudio de placenta, cordón umbilical, líquido amniótico y útero.

A continuación, se profundizará mediante revisión bibliográfica e investigaciones realizadas anteriormente, los temas mencionados con el objetivo de mostrar más detalladamente cada uno.



CAPÍTULO I: PLANTEAMIENTO DEL PROBLEMA

PLANTEAMIENTO DEL PROBLEMA DE REVISIÓN

1.1. PREGUNTA DE INVESTIGACIÓN:

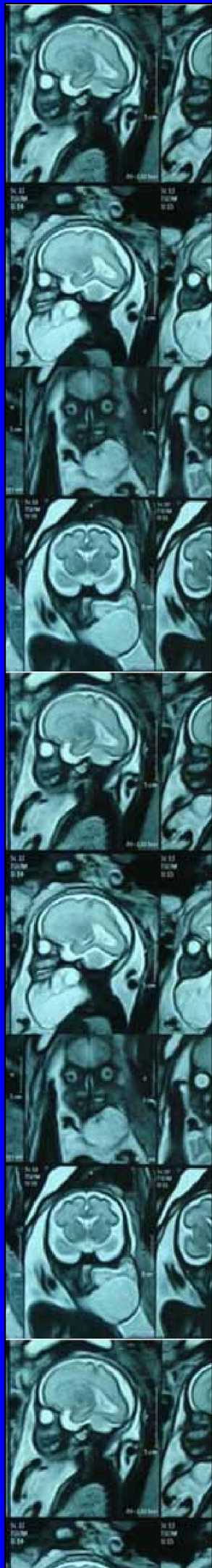- *¿Cuáles son las utilidades de la Resonancia Magnética Fetal en el diagnóstico de malformación fetal en relación con la ecografía?*

1.2. OBJETIVO:

- Realizar una revisión bibliográfica que permita describir los beneficios, utilidades y controversias de la Resonancia Magnética Fetal en mujeres embarazadas para el diagnóstico de malformación fetal.

1.3. PALABRAS CLAVES:

- *Resonancia Magnética Nuclear (RMN)
- *Resonancia Magnética Fetal (RMF)
- *Ecografía Obstétrica
- *Malformación fetal



CAPÍTULO II: MARCO TEÓRICO

MARCO TEÓRICO

2.1. ANTECEDENTES DE LA INVESTIGACION

1) ***Descripción de la experiencia en RM cerebral fetal en Cali - Colombia (Experience description in fetal magnetic resonance in Cali - Colombia)***

- Ana María Granados
- Juan Felipe Orejuela Z
- Camila Ospina

RESUMEN:

Objetivo:

Describir la experiencia en la implementación de resonancia magnética fetal en alteraciones del sistema nervioso en un centro de alto nivel en Cali - Colombia.

Materiales y métodos:

Estudio descriptivo observacional retrospectivo. Se analizaron los casos de resonancia magnética fetal (RMF) entre septiembre del 2011 y abril del 2017. Se registró y analizó la información demográfica, clínica e imagenológica disponible en los informes radiológicos e historia clínica.

Resultados:

Se analizaron 36 estudios de RMF cerebral, la edad promedio de las pacientes fue 29.7 ± 5.2 años, la edad gestacional promedio fue 31.8 ± 3.5 semanas. El hallazgo más frecuente fue ventriculomegalia en 47.2% de casos (n=17), patologías adquiridas n=6 (16.7%), alteraciones del tubo neural n=5 (13.9%), y anomalías del cuerpo calloso n=3 (8.3%). Cuatro pacientes tuvieron estudio postnatal.

Conclusión:

La frecuencia de anomalías cerebrales encontradas en esta revisión es congruente con lo reportado en la literatura.

2) Imagen de resonancia magnética en el diagnóstico de patología fetal. (Magnetic Resonance Imaging in the Diagnosis of Fetal Pathology)

- Vegar-Zubovic S.
- Behmen A.
- Bektesevic H.
- Prevljak S.
- Sefic-Pasic I.
- Džananovic A.
- Bukvic M.

RESUMEN

Introducción:

La resonancia magnética fetal (IRM) es un método de imagen para mostrar las estructuras anatómicas del feto sin radiación ionizante y se ha utilizado desde que la IRM se ha utilizado para el análisis del cuerpo humano adulto.

Objetivo:

El objetivo de nuestro trabajo es el análisis retrospectivo de dos años de los exámenes de resonancia magnética fetal con el fin de presentar diversas condiciones patológicas de los fetos.

Métodos:

Se realizaron un total de 59 exámenes de resonancia magnética fetal en mujeres embarazadas en el período de 2016 a 2018 en la Clínica de Radiología en el Centro Clínico de la Universidad de Sarajevo, en los escáneres Siemens y Toshiba 1.5 Tesla. Todos los casos fueron remitidos por ginecólogos que sospecharon una patología fetal. La comparación de la edad fetal a la que generalmente se detectan las anomalías congénitas se realiza mediante el análisis de varianza univariante y la prueba de la t de Student, al nivel de confianza del 95%.

Resultados:

Del total de 59 exámenes de resonancia magnética fetal, 2 fetos (3,4%) estaban sanos, mientras que la patología de la cabeza y el SNC se encontró en 26 fetos (44,2%), la patología de la cavidad torácica en 5 fetos (8,5%), patología de la cavidad abdominal en 18 fetos (30,6%), patología de extremidades en 2 fetos (3,4%), patología de la médula espinal en un feto (1,7%) y en 3 fetos se encontraron anomalías asociadas (5,1%). La patología del útero y la placenta se encontró en dos mujeres embarazadas (3,4%).

Conclusión:

La resonancia magnética prenatal proporciona información extremadamente útil en los casos en que el examen de ultrasonido del feto es insuficiente debido al tamaño y la posición del feto. La resonancia magnética es una herramienta clave para decidir si continuar o detener el desarrollo posterior del feto.

3) Resonancia fetal: utilidad de esta técnica diagnóstica y revisión de nuestra casuística

- C. López Redondo,
- S. Romero Martín, L.
- Izquierdo Palomares,
- M. Miño Mora, R.
- Muñoz Sánchez, J.
- Vicente Rueda

Objetivo:

La ecografía obstétrica se considera el método de elección a la hora de detectar malformaciones fetales intraútero, siendo la primera prueba de imagen a realizar.

No obstante muestra ciertas limitaciones en algunas situaciones como puede ser la difícil valoración según la posición fetal, la obesidad materna o la dificultad para valorar malformaciones complejas.

En estos casos, la realización de resonancia magnética fetal puede servir de complemento en el diagnóstico prenatal, siendo especialmente útil en el caso de sospecha de lesiones en sistema nervioso central.

La RM proporciona imágenes de buena calidad de la mayoría de los órganos fetales.

Permite la valoración de las estructuras intracraneales, pulmones, diafragma, estructuras intraabdominales, retroperitoneales y extremidades fetales. También puede ser útil para el estudio de placenta, cordón umbilical, líquido amniótico y útero.

Nuestro objetivo consiste en valorar la sensibilidad y la utilidad de realizar estudios de imagen mediante resonancia magnética fetal, así como revisar los casos realizados en nuestro hospital.

Material y método:

Desde enero de 2007 hasta julio de 2012 se realizaron en nuestro centro 42 resonancias fetales a 41 pacientes.

A todas ellas se les explicó previamente el procedimiento y se obtuvo el consentimiento informado por escrito.

No se utilizó sedación en ningún caso.

Se empleó un equipo General Electric Medical System 1.5 Tesla ACGD Sigma LX (ET).

En todas ellas, la secuencia básica usada fue T2 Single Shot Turbo Spin Echo y después, según los hallazgos, se completó el estudio en los casos necesarios con secuencias T1 y STIR.

En 34 de ellas se comparó el diagnóstico prenatal con el postnatal mediante autopsia o estudio de imagen en el recién nacido.

Resultados:

De las 42 resonancias fetales que se llevaron a cabo, la patología se distribuyó de la siguiente manera:

- 31 por sospecha de patología en SNC o malformaciones faciales.
- 5 por patología pulmonar.
- 3 por patología abdominal.
- 1 por patología musculo-esquelética.
- 2 por alteraciones multiorgánicas.
- En 7 pacientes no se pudo confirmar el diagnóstico posteriormente porque no se realizaron prueba de imagen en nuestro centro.

Se realizó interrupción voluntaria del embarazo en 5 casos y dentro de ellos los diagnósticos hallados en RM fueron:

- Uno enfermedad adenomatoidea quística.
- Uno agenesia de cuerpo calloso.
- Uno asimetría cerebral y ventricular.
- Uno ausencia de riñones.
- Uno con múltiples malformaciones intracraneales, que fue el único que no se confirmó en la necropsia.

Se valoraron también los hallazgos de los fetos que llegaron a término:

- En 2007 se realizaron 5 resonancias y en 3 de ellas hubo correlación entre el diagnóstico pre y postnatal (agenesia de cuerpo calloso, microftalmia, y ventriculomegalia).
- En 2008 se realizaron 3 resonancias y en 2 de ellas hubo correlación (hidrocefalia y agenesia de cuerpo calloso).
- En 2009 se realizaron 7 resonancias y hubo correlación en 6 (3 megacisterna magna, 2 alteraciones ventriculares y 1 normal).
- En 2010 se realizaron 7 resonancias fetales y en todas hubo correlación (1 agenesia de cuerpo calloso, 2 hernia diafragmática, 1 enfermedad adenomatoidea quística, 1 malformación renal, 1 ventriculomegalia, y 1 normal).
- En 2011 se realizaron 6 y la correlación se dio en 5 (2 ventriculomegalia, 1 megacisterna magna, 1 agenesia del cuerpo calloso y 1 polimalformado). En 2012 se realizó 1 hasta el momento de concluir la recogida de datos, con correlación (agenesia de cuerpo calloso).

Conclusiones:

- La Resonancia Magnética ha demostrado ser una herramienta muy útil en el diagnóstico prenatal de malformaciones fetales debido a su alta sensibilidad.
- Su importancia radica sobre todo en el estudio de alteraciones intracraneales.
- A pesar de ello la ecografía continúa siendo el método de despistaje inicial.

4) Imágenes rápidas de RM en obstetricia

- Masako Nagayama
- Yuji Watanabe
- Akira Okumura
- Yoshiki Amoh
- Satoru Nakashita
- Yoshihiro Dodo

Objetivo:

- Discuta la seguridad de la RM y el uso de material de contraste durante el embarazo y la lactancia.
- Reconocer las características clínicas y las características de imagen por resonancia magnética de las anomalías maternas en obstetricia.
- Discuta la utilidad de la RM rápida en obstetricia.

Resumen:

La ecografía (EE. UU.) Es la modalidad de imagen inicial elegida para la evaluación de pacientes en obstetricia. Sin embargo, los resultados de los Estados Unidos no siempre son suficientes. La resonancia magnética (RM), que no utiliza radiación ionizante, puede ser un método ideal para una evaluación adicional. Aunque las imágenes de RM no se recomiendan durante el primer trimestre y el uso de material de contraste no se recomienda en pacientes embarazadas, las imágenes de RM rápidas son útiles en varios entornos obstétricos y pueden proporcionar información más específica con excelente contraste tisular y vistas multiplanares. En pacientes embarazadas con afecciones agudas, se pueden diagnosticar diversas enfermedades (p. Ej., Degeneración roja de un leiomioma uterino). La resonancia magnética permite la caracterización de masas pélvicas descubiertas durante el embarazo y el diagnóstico de complicaciones posparto (p. Ej., Absceso, hematoma, trombosis de la vena ovárica). En pacientes embarazadas con hidronefrosis, la urografía por RM puede demostrar el sitio de obstrucción y la causa (p. Ej., Un cálculo

ureteral). La pelvimetría MR puede ser beneficiosa en casos de presentación de nalgas. Las imágenes de RM dinámicas mejoradas con material de contraste permiten evaluar la vascularización de un pólipo placentario, detectar el componente viable de un tumor trofoblástico gestacional y diagnosticar una malformación arteriovenosa uterina. La resonancia magnética permite el diagnóstico de formas raras de embarazo ectópico y el diagnóstico temprano del embarazo ectópico. Detectar el componente viable de un tumor trofoblástico gestacional y diagnosticar una malformación arteriovenosa uterina. La resonancia magnética permite el diagnóstico de formas raras de embarazo ectópico y el diagnóstico temprano del embarazo ectópico. Detectar el componente viable de un tumor trofoblástico gestacional y diagnosticar una malformación arteriovenosa uterina. La resonancia magnética permite el diagnóstico de formas raras de embarazo ectópico y el diagnóstico temprano del embarazo ectópico.

5) *Uso de imágenes de resonancia magnética en la evaluación de malformaciones fetales del cerebro y el abdomen durante el embarazo.*

- Valevičienė NR.
- Varytė G.
- Zakarevičienė J.
- Kontrimavičiūtė E.
- Ramašauskaitė D.
- Rutkauskaitė-Valančienė D.

Resumen:

La resonancia magnética (MRI) se utiliza como una técnica de clarificación después de un examen de ultrasonido de alta resolución durante el embarazo. Combinando el ultrasonido con la resonancia magnética, se obtiene información de diagnóstico adicional o se corrige frecuentemente el diagnóstico por ultrasonido. La alta resolución espacial proporciona imágenes radiológicas precisas de los órganos internos y amplía las posibilidades para detectar trastornos del desarrollo perinatal. La seguridad de la resonancia magnética y el uso de gadolinio como agente de contraste intravenoso se analizan en este artículo. Actualmente no hay evidencia disponible de que la resonancia magnética sea perjudicial para el feto, aunque no se han realizado suficientes investigaciones para demostrar una seguridad duradera. La resonancia magnética se debe realizar cuando el beneficio supera los posibles efectos secundarios. La revisión narrativa. Incluye varios casos clínicos de resonancia magnética fetal realizada en las Clínicas Santaros del Hospital Universitario de Vilna.

2.2. MARCO CONCEPTUAL

2.2.1. **RESONANCIA MAGNÉTICA**

2.2.1.1. CONCEPTO

La imagen por resonancia magnética en medicina es una técnica diagnóstica en la que se introduce al paciente en un campo magnético creado por un gran imán y mediante la aplicación de ondas electromagnéticas se consigue la “resonancia” de los núcleos de sus átomos y posteriormente se recoge la energía liberada en forma de señal. Dado que los distintos tipos de tejidos devuelven una señal específica ésta se puede transformar en una imagen tomográfica si es tratada adecuadamente obteniendo imágenes de gran precisión de las distintas partes del cuerpo.

- * La Resonancia magnética nuclear (RMN) es un método de caracterización tisular (identificación de tejidos), la cual mejora la especificidad para el diagnóstico.
- * Es una prueba diagnóstica no invasiva que nos permite obtener imágenes del interior del cuerpo.
- * Se basa en el procesamiento de ondas de radio que pasan por el paciente, el cual es sometido a un potente campo magnético.
- * Es un método inocuo y la calidad de las imágenes es extraordinaria. En algunas ocasiones, es necesario inyectar un contraste llamado gadolinio.
- * Permite obtener imágenes muy detalladas del cuerpo, en dos y en tres dimensiones, y desde cualquier perspectiva.
- * A diferencia del TAC o de las radiografías simples no usa radiaciones ionizantes (rayos X).
- * Puede aportar información sobre patologías que no se vean con otras técnicas de imagen como la ecografía o el TAC.
- * Proporciona imágenes claras de los tejidos blandos alrededor de los huesos, por lo que es la mejor técnica para diagnosticar patologías de la columna y las articulaciones.
- * Sirve para estudiar el corazón, la aorta, las arterias coronarias y los vasos sanguíneos, y para diagnosticar enfermedades de las arterias coronarias y del corazón.
- * Permite examinar detalladamente los órganos del pecho (tórax) y el abdomen, lo que permite diagnosticar y evaluar tumores y enfermedades funcionales.
- * Se utiliza para el diagnóstico precoz del cáncer de mama.
- * Es la herramienta de diagnóstico preferida para examinar el sistema reproductivo masculino y femenino, la pelvis, las caderas y la vejiga.

2.2.1.2 PRINCIPIOS FÍSICOS

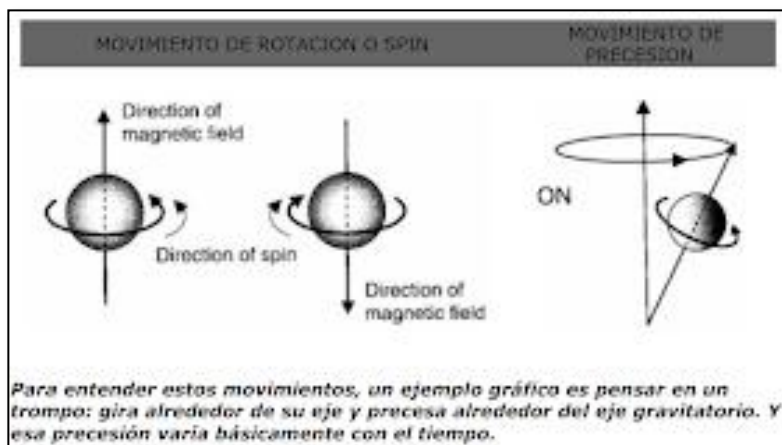
La Resonancia Magnética Nuclear es una técnica que usa las propiedades magnéticas de los núcleos atómicos que se producen de forma natural en el organismo humano, principalmente el hidrógeno, tan abundante en el agua y en otras moléculas. Dado que las mediciones de esta prueba se realizan por la sincronización de las señales nucleares atómicas que ya existen en los tejidos, la RMN es una de las técnicas diagnósticas menos invasoras de que disponemos hoy en día.

Actualmente se considera una técnica imprescindible en el estudio de gran cantidad de enfermedades, y de valiosa ayuda en muchas otras. A partir de ella se han generado nuevas técnicas que tienen un potencial médico y científico enorme, como Tomografía de emisión de positrones o PET y muchas otras (RMN de difusión y perfusión, angiografía resonancia magnética, imágenes de resonancia magnética funcional, imágenes de transferencia de magnetización, imágenes espectroscópicas o SPECT, etc.).

Bases físicas:

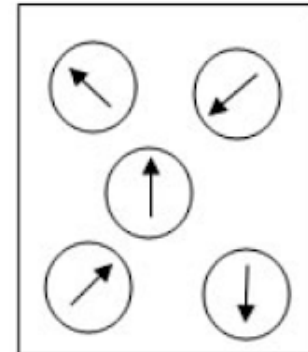
La información obtenida en RM proviene de las propiedades magnéticas naturales de los átomos. La base física de este fenómeno está dada por la existencia de dos tipos de movimientos de los núcleos atómicos:

- el movimiento giratorio o spin (alrededor de su eje)
- el movimiento de precesión (alrededor del eje gravitacional)



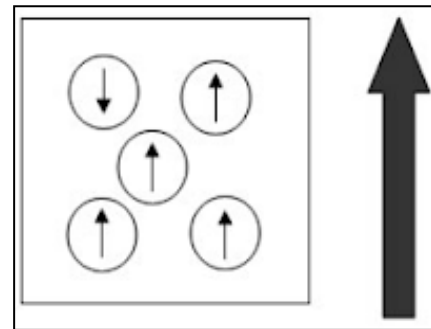
Dichos movimientos generan un campo magnético alrededor de cada núcleo, especialmente los átomos que poseen un número impar de protones y neutrones. En éstos predominan las cargas positivas y en consecuencia, adquieren mayor actividad magnética.

Dado que el hidrógeno es el átomo más abundante en los tejidos orgánicos y su núcleo tiene 1 protón (impar) resulta ideal para el examen de RM. Es decir que de ahora en más cuando hablemos de protones, siempre vamos a estar refiriéndonos al hidrógeno.



En condiciones normales los vectores de los protones adoptan direcciones aleatorias y se anulan entre sí.

Cuando se introduce un cuerpo en un campo magnético, éste se "magnetiza" temporariamente; es decir que sus núcleos de hidrógeno se alinean con el campo magnético, y precesan alrededor del mismo, creando el llamado "vector de magnetización neta", (pueden alinearse en paralelo o antiparalelo). Dicho vector es la resultante de la suma de los vectores de cada uno de los átomos.



Esto se denomina "magnetización longitudinal" (porque el vector está paralelo al eje longitudinal del campo o eje Z).

Cuando se aplica un pulso de radiofrecuencia (RF), el objetivo es "voltear" esta magnetización longitudinal hasta el plano transversal, y así crear la "magnetización transversal". La variación de esta magnetización transversal induce señales eléctricas en el cable de la bobina, determinándose la señal de un tejido. Interesa medir el tiempo de relajación de los protones de cada tejido.

Vamos a lograr que se alineen. Pero si de alguna forma, manteniendo el imán, podemos desviar a la fuerza las agujas y luego soltarlas (pulso de RF), evidentemente éstas tenderían a volver a su posición inicial. La diferencia con los protones sería que los diferentes protones en los distintos tejidos se relajan en diferentes tiempos, según la relación entre ellos y con el medio. Y esto es lo que puedo medir por RM.

El tiempo de relajación longitudinal se llama T1 y depende de la relación entre el protón y el medio que lo rodea (existen medios de distinta estructura molecular, viscosidad, etc.).

El tiempo de relajación transversa se llama T2 y depende de la relación entre el protón y los protones vecinos.

Cada tejido, según su abundancia en protones y a cuánto tardan en relajarse luego de ser estimulados (T1 y T2), emite una señal de mayor o menor intensidad que es captada por el equipo. Este voltaje se cuantifica en valores numéricos (imagen digital) y finalmente se transforman en tonos en una escala de grises (imagen analógica o anatómica).

La imagen se forma cuadradito por cuadradito (pixels) en una matriz de TV, al igual que en TC (estos cálculos matemáticos los realizan las computadoras).

Los pasos para obtener la imagen son:

- *Magnetización*: se coloca al paciente dentro de un potente imán. Con esto, los protones que hay en los núcleos de los átomos de hidrógeno del cuerpo se orientan en sentido longitudinal al campo magnético externo. Se usan imanes muy potentes (ej. 1,5 teslas), unas 15.000 veces más potentes que el campo magnético del planeta Tierra. Los protones, además de estar orientados longitudinalmente, están girando (movimiento de precesión) con una frecuencia conocida gracias a la ecuación de Larmor en donde participan la constante giromagnética de cada elemento (en nuestro caso, el hidrógeno) y la intensidad del campo magnético dado por el equipo.

- *Resonancia*: los protones son energizados por una onda de radio que tiene la misma frecuencia con la que los protones giran. Ganan energía, con lo que se pierde la magnetización longitudinal y aparece la magnetización transversal.

- *Obtención de la imagen*: se interrumpe la onda de radio y los protones vuelven a la magnetización longitudinal, con lo que pierden energía en forma de señal electromagnética (onda de radio) que es captada por una antena.

2.2.1.3. PRINCIPIOS TÉCNICOS

- *Secuencias*: de acuerdo con el momento en que se recibe la señal emitida por el paciente, varía el tipo de imagen. Las secuencias básicas son T1 y T2, aunque actualmente se usan muchas otras. Un examen incluye varias de estas secuencias y las escoge el radiólogo de acuerdo con las necesidades del órgano o la patología sospechada.

- *Antenas*: son escogidas de acuerdo con el tamaño del órgano a examinar y su profundidad.

- *Cortes*: se escogen el espesor, el intervalo y la orientación de los cortes.

2.2.1.4. VENTAJAS Y DESVENTAJAS DE RM

La RM tiene las siguientes ventajas sobre los demás sistemas de diagnóstico por imagen empleados en la actualidad:

- Mejor resolución de bajo contraste.
- Sin artefactos debidos al aire o a los huesos.
- Imagen y medida de flujos sanguíneos.
- No invasiva.

Las desventajas que presenta son:

- Alto costo de los equipos.
- Exámenes más o menos prolongados.
- Imposibilidad de demostrar en forma directa el calcio y el hueso.
- Está contraindicada en pacientes con marcapasos cardíacos y con prótesis ferromagnéticas.
- Riesgo de accidente si no se cumplen normas de seguridad en el área del magneto: atracción de material ferromagnético, daño en relojes mecánicos, cámaras y tarjetas de crédito.

2.2.1.5 MEDIOS DE CONTRASTE

El más utilizado es el Gadolinio-DTPA, agente paramagnético que acorta el tiempo de relajación T1 de los tejidos en los que se acumula. El Gadolinio diferencia los tejidos histológicamente distintos pero con similar carácter magnético. Su empleo es opcional y complementario en el estudio de patología neoplásica e inflamatoria.

2.2.1.6. APLICACIONES CLÍNICAS DE LA RM

Sistema nervioso central

- Lesiones tumorales.
- Enfermedades cerebrovasculares.
- Lesiones selares y paraselares.
- Procesos infecciosos.
- Postinfecciosos.
- Procesos desmielinizantes y heterotopias.
- Procesos que comprometen la fosa posterior.
- Evaluación de la órbita.
- Compromiso tumoral, infeccioso y traumático de la médula a espinal.
- Seguimiento del desarrollo del sistema nervioso central postnatal, del lactante y del niño menor.
- Evaluación del sistema vascular cerebral.

Cuello

- Estadificación de neoplasias.
- Procesos infecciosos.
- Compromisos vasculares.
- Laringe y faringe.
- Valoración del postoperatorio.

Tórax

- Valoración del corazón y grandes vasos, aneurisma, disección.
- Procesos congénitos cardiovasculares.
- Estadificación de neoplasias.
- Compromiso dudoso de las partes de la caja torácica, estructuras vasculares, plejo braquial, hilios y mediastino.

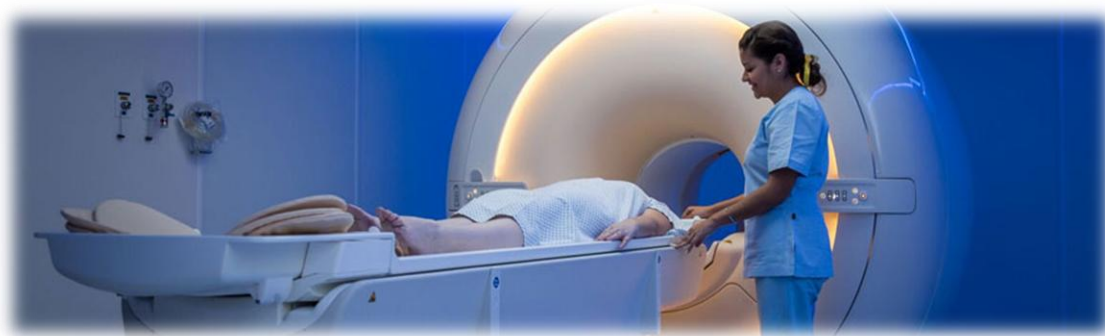
Abdomen

- Procesos tumorales e infecciosos en órganos sólidos como riñón, hígado, bazo, páncreas y glándulas adrenales.
- Procesos retroperitoneales.
- Algunos cambios metabólicos, en especial en hígado, bazo y páncreas.
- Pelvis o Estadificación de procesos tumorales del sistema genitourinario. Evaluación de colecciones pélvicas.
- Se aplica en menor proporción que el TAC en trauma pélvico.

Sistema musculo-esquelético

La RM ha superado la tomografía computadorizada en la evaluación del sistema musculo-esquelético, debido a que permite observar con mayor resolución los planos anatómicos musculares, ligamentosos y superficies capsulares. Sus principales indicaciones son:

- Evaluación de la columna.
- Articulación temporomandibular.
- Articulación atlantoaxoidea.
- Articulación del hombro.
- Articulación del codo, muñeca y mano.



Equipo de Resonancia Magnética.

Fuente: <https://hospitalgalenia.com/realizar-resonancia-magnetica/>

2.2.2. **RESONANCIA MAGNÉTICA FETAL**

2.2.2.1. ¿QUÉ ES?

La Resonancia Magnética es una técnica de diagnóstico por imágenes que usando electro-magneto potente, ondas de radiofrecuencia y un sistema computarizado, genera imágenes de órganos y estructuras del cuerpo. Su uso durante el embarazo permite evaluar distintos aspectos del feto, como la anatomía, maduración y funcionalidad de órganos fetales, además de obtener información de la pelvis materna. Es una técnica no invasiva puesto que no utiliza radiación ionizante y no presenta contraindicaciones especiales durante el embarazo y las restricciones en su uso son solo aquellas generales a la técnica.

Muchos estudios avalan la superioridad de la RM fetal para la valoración de patología cerebral, vertebral y torácica; sin embargo, son menos los estudios que comparan ambas técnicas en el estudio del sistema urinario. La RM es una técnica segura que aporta una visualización detallada de la anatomía⁹ y es especialmente útil en las malformaciones complejas. Su uso se ha incrementado de forma exponencial en los últimos años debido al desarrollo de secuencias de adquisición ultrarrápida, lo que ha supuesto una reducción considerable de los artefactos por movimiento fetal.

2.2.2.2. ¿POR QUÉ?

La ecografía sigue siendo la principal herramienta de diagnóstico prenatal para la evaluación fetal y del abdomen materno debido a varias razones, como es su seguridad, disponibilidad y bajo costo, y la certeza y experiencia de varias décadas de uso. En ese contexto la RM fetal es una técnica de diagnóstico prenatal complementaria a la ecografía que ha ido expandiendo sus indicaciones durante los últimos 15 años. La técnica permite un gran ángulo de visión, una amplia gama de contrastes entre los tejidos, imágenes multiplanares y obtener información del pos proceso de las imágenes adquiridas.

2.2.2.3. ¿A QUIÉN?

Las indicaciones de Resonancia Magnética (RM) durante el embarazo pueden clasificarse en:

- *Indicaciones no obstétricas:* se incluye la necesidad de utilizar este método ante la necesidad de diagnóstico de patología concomitante con la condición de embarazo, dentro y fuera de la pelvis materna. Las enfermedades del sistema nervioso central, las alteraciones musculoesqueléticas o los tumores pélvicos, pueden ser evaluados con seguridad durante el embarazo,

dada la ausencia de radiación en la RM.

- *Indicaciones obstétricas:* pueden dividirse en: El uso de RM es útil en la evaluación del embarazo con patologías placentarias como la mola completa, el embarazo gemelar con una mola parcial y un feto normal, y en la evaluación de los trastornos adherenciales de la placenta (acretismo placentario). Sin embargo, el principal uso de la RM en obstetricia consiste en la evaluación anatómica y funcional del feto.

- *Indicaciones fetales:*

- Condiciones que limitan la precisión ecográfica:
 - Estados de Anhidramnios u oligohidramnios asociados con frecuencia a estas enfermedades.
 - Posición desfavorable del feto.
- Anomalías complejas
- Evaluación del grado de maduración pulmonar fetal.

Indicaciones maternas: todas aquellas circunstancias que limitan la accesibilidad.

- Obesidad.
- Sospecha de rotura uterina.
- Anomalías placentarias.
- Miomas, tumores de ovario o abscesos.
- Pelvimetrías.

Puede decirse que la RM pudiera situarse en tres distintos escenarios:

- Como evaluación complementaria frente a hallazgos anormales en una ecografía obstétrica;
- Como evaluación precoz;
- Como alternativa a la autopsia en evaluación fetal posmortem.

2.2.2.4. ¿CUÁNDO?

A pesar de que no hay evidencia de teratogenicidad, existe un acuerdo en no utilizar la RM durante el primer trimestre de la gestación. Si bien no existe impedimento técnico para realizar antes el examen, es necesario tener en cuenta que las imágenes obtenidas de fetos muy pequeños son de menor calidad. La RMF realizada antes de las 18 semanas, usualmente, no provee información adicional a la ya obtenida en un examen por ultrasonidos. En algunos casos es posible obtener información adicional antes de las 22 semanas, pero la RMF comienza a incrementar su utilidad a partir de allí en adelante.

Ejemplos específicos de patologías que pueden ser evaluadas en el tercer trimestre, incluyen (pero sin estar limitadas únicamente a estas): aquellas

patologías del desarrollo cortical y masas cervicales que pueden causar compromiso de la vía aérea.

La mayoría de los órganos se pueden visualizar en detalle entre las 26 y 32 semanas de embarazo, cuando las patologías relacionadas con el desarrollo anormal evolucionan más completamente, pero cada embarazo y cada feto pueden diferir en la forma de evidenciar estructuras normales y patológicas.

2.2.2.5. ¿QUÉ DEBEMOS ESPERAR?

A pesar de las limitaciones relacionadas al costo y a la disponibilidad de la técnica, la RM presenta ventajas desde el punto de vista diagnóstico, que derivan de la posibilidad de discriminar entre los diferentes tejidos, entregando información estructural y volumétrica de los órganos y permitiendo explorar su estado funcional, en una evaluación del cuerpo fetal completo. En ese sentido la RM ha resultado ser útil en confirmar diagnósticos ecográficos, en agregar alteraciones no detectadas por ecografía, y en modificar diagnósticos y conductas.

Estructuras reportadas para un estudio de imágenes de RMF detallado	
Método	Condiciones de imagen (por ejemplo, degradación por movimiento fetal, obesidad materna, prematuro terminación del examen), fuerza de campo, bobina, secuencias, planos.
Cabeza	Perfil, paladar blando y duro, cráneo, medidas oculares.
Cerebro	Surcos y cisuras en relación con la edad gestacional, laminación del parénquima cerebral (después de las 30 semanas: mielinización y premielinización), sistema ventricular, cerebelo, estructuras de la línea media y espesor de los espacios cerebroespinales.
Tórax	Configuración del tórax, Señales pulmonares, regularidad global del corazón.
Abdomen	Situs fetal, estómago y vesícula biliar (re lleno de líquido), señales de meconio en los intestinos, riñones, vejiga urinaria (llena de líquido); a petición: genitales externos femeninos / masculinos (en caso de este último: descenso de los testículos)
Estructuras extrafetales	Cordón umbilical (número de vasos), cantidad de líquido amniótico, posición y características de la placenta, la longitud cervical solamente se reporta si se encuentra sustancialmente acortada.
Esqueleto (cuando se examine)	Curso e integridad de la columna vertebral, forma, longitud y posición de los huesos, dedos de las manos y de los pies (no siempre posible evaluar, especialmente en presencia de escasa cantidad de líquido amniótico, es decir, después de 32-35 semanas)

2.2.2.6. VENTAJAS DE LA RM FETAL

- Caracterización y contraste tisulares la cual mejora la especificidad para el diagnóstico No depende de la cantidad de líquido amniótico, presenta un campo de visión mayor y tiene menos interferencia producida por los tejidos maternos.

- Estudio del parénquima hepático**
- Alta definición anatómica.
- Independiente de la posición fetal.
- Disminuye la necesidad de estudios postnatales al no necesitar sedación.
- No presenta efectos adversos demostrados.
- La RM fetal ha mejorado la resolución de contraste en comparación con la ecografía prenatal.
- Permite la visualización directa de ambos lados del cerebro fetal

* *La RM puede detectar sangre aguda, tejido graso, hemosiderina.*

** *Trastornos: hematopoyesis, hemocromatosis.*

2.2.2.7. INCONVENIENTES RM FETAL

- Coste elevado.
- Baja disponibilidad.
- Claustrofobia.
- Movimiento fetal.
- Ayuno materno (al menos 4 horas antes del estudio).
- Baja resolución espacial en los casos de corta edad gestacional (pequeño tamaño del feto).
- Incomodidad de la paciente (edad gestacional avanzada).
- Tamaño pequeño de la estructura que se está fotografiando (generalmente el cerebro o la columna vertebral fetal)
- Gran distancia entre el feto (que se encuentra dentro de la cavidad uterina) y la bobina receptora (que se encuentra en el abdomen y la madre).
- Edad gestacional del feto

2.2.2.8. CÓMO REALIZAR EL EXAMEN

La ejecución del examen está a cargo de un técnico en Diagnóstico por imágenes, el que debe tener un entrenamiento básico en técnicas de resonancia magnética general. Las secuencias que con mayor frecuencia se utilizan en RM fetal, son de uso habitual en exámenes realizados por indicaciones no obstétricas. Aspectos propios del examen como el posicionamiento y manejo de la paciente durante el estudio, la planificación y organización del examen y la necesidad de planos o secuencias adicionales, hacen recomendable la capacitación en un centro de mayor experiencia. El apoyo local de los equipos médicos dedicados a imágenes y la colaboración interregional, son elementos adicionales que pueden facilitar la implementación de la técnica.

2.2.2.8.1. *Indicaciones de RM fetal*

- Anhidramnios u oligohidramnios.
- Por indicación materna: obesidad, sospecha de rotura uterina, anomalías placentarias, miomas, tumores de ovario o abscesos y/o pelvimetrías.
- Para evaluar el grado de maduración pulmonar fetal.
- Si no se ha podido establecer el diagnóstico de enfermedad renal.

Las contraindicaciones para la RM fetal no difieren de las de cualquier otra RM. La RM no se ve limitada por el volumen del líquido amniótico, el hábito corporal materno, el gas intestinal, las estructuras óseas o la posición fetal. Sus grandes ventajas son la excelente resolución espacial, el alto contraste en T2 entre el líquido y el tejido sólido, y un mayor campo de visión que permite la visualización de otras estructuras como la región perineal, importante en los casos de anomalías complejas. El valor suplementario de la RM reside en la mejora de la caracterización tisular más que en la mejora de la caracterización anatómica. La ecografía supera a la RM en el primer trimestre y es más limitada en la gestación avanzada, cuando el líquido amniótico se reduce de forma relativa.

2.2.2.8.2. *Preparación*

- Consentimiento informado de la gestante.
- Disponer de ecografía reciente.
- Conocer la semana gestacional. Para reducir el movimiento fetal, se evita que la madre consuma nada durante 4 horas antes del examen de RM.
- Sedación opcional con posibilidad de uso de alprazolam.
- No se administra gadolinio.

2.2.2.8.3. *Procedimiento*

La resonancia magnética fetal se realiza de forma rutinaria en escáneres de RM 1.5T. No se dispone de tanta información acerca de la bioseguridad con intensidades de campo de 3 T, aunque en los estudios preliminares realizados hasta el momento no se ha informado de daños potenciales reproducibles en el feto. Se emplea una bobina de superficie de 8 canales colocada alrededor de la pelvis materna y centrada en la región de interés. Posición de decúbito supino durante el segundo trimestre y decúbito lateral izquierdo en edades gestacionales más avanzadas ya puede ser más dificultoso para la mujer permanecer cómoda en el escáner.

2.2.2.8.4. *Elección de secuencias*

La imagen ponderada en T2 es el pilar de la resonancia magnética fetal y generalmente se logra utilizando secuencias ponderadas en T2 potenciadas

con secuencias rápidas (turbo) de eco de spin (fast/turbo spin-eco –SE por sus siglas en inglés-) o potenciadas con secuencias de precesión libre en estado estacionario (steady-state free-precession -SSFP por sus siglas en inglés-).

Para obtener imágenes del cerebro fetal se deben obtener secuencias rápidas de eco de spin con tiempo de eco (TE).

Un TE más corto brinda mayor contraste en el cuerpo fetal. Las secuencias de SSFP proporcionan información T2 en fetos en movimiento y permiten, por ejemplo, la diferenciación entre vasos y tejido sólido.

Las imágenes ponderadas en T1 se adquieren por el uso de secuencias de gradiente de eco bidimensional (GRE por sus siglas en inglés) a 1.5 T. Una duración promedio de 15 segundos permite la realización del estudio durante una suspensión de la respiración materna, lo cual facilita la adquisición de imágenes que se encuentran libres de artefactos de movimiento.

Las imágenes ponderadas en T1 identifican metahemoglobina en la hemorragia subaguda, calcificaciones, glándulas y meconio.

Las secuencias de disparo único de alta resolución (SSH por sus siglas en inglés) con GRE ecoplanar (EP) son utilizadas para la visualización de estructuras óseas, calcificaciones y los productos de la degradación de la sangre tales como la desoxihemoglobina, lo cual sugiere un sangrado reciente, o hemosiderina, que representa una hemorragia más vieja.

Secuencias opcionales incluyen: imágenes ponderadas por difusión, imágenes con tensor de difusión, secuencias dinámicas de precesión libre en estado estacionario y colangiopancreatografía por resonancia magnética con disparo único de alta resolución, las cuales suministran información complementaria por reconstrucción tridimensional.

En todos los casos, el campo de visión debe ajustarse a la región de interés. Un grosor de corte de 3-5 mm con una brecha de intersección del 10-15% será apropiado en la mayoría de los casos. El examen debe incluir información T2 (al menos en tres planos ortogonales del cerebro fetal y el cuerpo) e información T1 y de secuencias de eco de gradiente - ecoplanares (GRE-EP) en uno o dos planos, preferentemente frontal y sagital.

El protocolo “mínimo” debiera ser realizable en un tiempo total menor a 30 minutos, inclusive cuando hubiera durante el estudio tiempos ocupados por movimientos fetales o repetición de secuencias. Solo los exámenes que son realizados siguiendo este protocolo deberían ser considerados como los más actualizados en la utilización de las aplicaciones disponibles en la actualidad

Planos estandarizados para el examen del cerebro fetal:

- Secciones sagitales a través de la cabeza, incluyendo un plano medio sagital que abarque al cuerpo calloso, acueducto e hipófisis.
- Secciones coronales paralelas al tronco encefálico con visualización simétrica de las estructuras del oído interno.
- Secciones axiales, perpendiculares a las secciones sagitales, paralelas al curso del cuerpo calloso (o base del cráneo en el caso de ausencia del cuerpo calloso), con simetría lateral ajustada de acuerdo a las secciones coronales.

Planos estandarizados para el examen del cuerpo fetal:

Estos son más difíciles de lograr, dado que el feto se encuentra generalmente en una posición que no permitirá la estricta orientación ortogonal de los cortes. Las secciones sagitales pueden ser logradas localizando el corte sagital medio, entre la columna torácica y la inserción del cordón umbilical.

Las secciones coronales deben ajustarse al trayecto de la columna (paralelo a la columna torácica y a la pared anterior del cuerpo a nivel del abdomen).

Los cortes axiales deberían ser perpendiculares al eje longitudinal de la columna, a nivel de la región de interés.

Aunque generalmente las mediciones ya habrán sido realizadas con ultrasonido, previamente, la medición de ciertas estructuras en el examen de RM, puede ser beneficiosa en casos particulares.

Cuando se midan estructuras que contengan líquidos, es importante recordar que las mediciones obtenidas por RMF son generalmente alrededor de un 10% mayor que las obtenidas con ultrasonido.

En volumetría pulmonar, las mediciones pulmonares realizadas por RM relacionadas mediante un cociente con el volumen corporal fetal para cada edad gestacional, son consideradas predictivas de seguimiento en casos de patología pulmonar.

Almacenamiento de imágenes de Resonancia Magnética

El examen completo debería ser almacenado de acuerdo a la práctica local, preferentemente en formato electrónico. Puede entregarse al paciente un CD del examen, para una eventual consulta de segunda opinión.

2.2.2.9. TRABAJO INTERDISCIPLINARIO

El diagnóstico prenatal es un modelo de integración transversal donde diferentes especialistas, convergen para el mejor diagnóstico y manejo de los pacientes no nacidos. Esta convergencia se realiza mediante el análisis en conjunto del caso en particular, con o sin la presencia de la madre embarazada, permitiendo la interacción así como el consenso en el diagnóstico y manejo de estos casos. Este trabajo interdisciplinario permite que todos los actores mejoren sus conocimientos sobre enfermedades fetales, siendo el principal beneficiado el paciente no nacido.

2.2.2.10. SEGURIDAD

Los estudios sobre la seguridad de la RM en mujeres embarazadas son limitados. La mayoría no logró mostrar ningún efecto adverso a largo plazo de la RM fetal en niños que fueron fotografiados como fetos. El *American College of Radiology* aprobó en 2002 el uso de la RM en cualquier edad gestacional, valorando el riesgo-beneficio, pero es conveniente esperar al segundo trimestre dado que los estudios sobre fetos que demuestran la ausencia de efectos adversos en el primer trimestre están limitados por el pequeño tamaño y el movimiento excesivo de los fetos más jóvenes. También se recomienda que los pacientes reciban asesoramiento y firmen un formulario de consentimiento en el momento del examen de RM fetal. Todos los pacientes son evaluados por

posibles contraindicaciones para la RM antes del examen. Cuando se realizan imágenes de RM fetales, no se administran agentes sedantes durante el examen. El uso de contraste intravenoso no está aceptado porque los quelatos de gadolinio atraviesan la placenta, luego pasan a la vejiga fetal y de ésta al líquido amniótico, el cual es tragado por el feto y por el riesgo potencial de nefrotoxicidad del gadolinio (fibrosis sistémica nefrogénica). Además, no se conoce la vida media en el feto.

2.2.3. **ECOGRAFÍA OBSTÉTRICA**

2.2.3.1. CONCEPTO

La ecografía obstétrica es un método de diagnóstico por imágenes que tiene como objetivo la visualización del embrión o feto dentro del útero materno.

La ecografía, desarrollada durante los últimos cuarenta años, se ha convertido en una herramienta imprescindible en la práctica clínica de la Obstetricia y la Ginecología por sus especiales características:

- Aceptable inocuidad incluso durante la gestación.
- Exactitud de la medida en las estructuras intraabdominales, de gran utilidad sobre todo para valorar el crecimiento fetal.
- La representación morfológica del feto y las estructuras pélvicas.
- La capacidad de observar dichas estructuras en tiempo real.
- Recientemente la ecografía 4D permite una interpretación fácil y rápida de estructuras pélvicas y fetales, susceptibles de ser analizadas con posterioridad.
- La aplicación del efecto Doppler a la ecografía permite objetivar y cuantificar tanto el movimiento de las estructuras insonadas como el flujo sanguíneo intracorporal.

Por último, la ecografía resulta imprescindible para realizar algunas técnicas invasivas “ecoguiadas”, como la punción folicular o la amniocentesis.

El estudio clínico con ultrasonidos se ha estado utilizando en mujeres embarazadas desde 1966 ya que el diagnóstico por ecografía no supone ningún riesgo ni para la madre ni para el feto. No obstante, dentro de la formación de los ecografistas obstétricos debe contemplarse el conocimiento sobre la seguridad de los equipos.

¿Cómo se hace una Ecografía Obstétrica?

En el primer trimestre la exploración ecográfica se realiza por vía transvaginal, y a medida que el embarazo progresa la vía utilizada es la vía abdominal, no obstante, puede ser necesario valorar algunas estructuras anatómicas tanto maternas como fetales por vía transvaginal.

Los casos en donde independientemente de la edad gestacional se prefiere la vía transvaginal, son los casos en donde se desea descartar implantación baja de la placenta o para detectar un cuello uterino complaciente y predecir el riesgo de parto prematuro.

Aproximadamente a partir de la semana 14 la ecografía deja de realizarse por vía transvaginal y comienza a realizarse por vía abdominal.

Para realizar el estudio se descubre la parte baja del abdomen por lo que es conveniente que asista con ropa de dos piezas.

Como todo estudio ecográfico, se utiliza un transductor o sonda que emite ondas sonoras, las que necesitan un medio para propagarse por lo que el médico colocará en su piel un gel que servirá como tal. Las ondas sonoras llegarán a los tejidos y órganos que emiten un tipo de eco característico, que serán recibidos nuevamente por el transductor y generaran la imagen en la pantalla del ecógrafo. Las imágenes que se generan son en tiempo real y

además de poder realizar un registro en papel se puede obtener un video de registro del estudio.

¿Hay algún riesgo en realizarse una Ecografía Obstétrica?

Es un estudio que no tiene ningún riesgo para el embrión o feto como así tampoco para la madre, ya que se utiliza para efectuar el estudio, ondas sonoras inocuas para el cuerpo humano.

¿Es doloroso este examen?

Durante la realización del estudio se puede sentir una molestia por la presión del transductor para mejor visualización del embrión o feto, pero estas molestias son mínimas y temporales en lo que dura el estudio.

¿Que se evalúa en este estudio?

De acuerdo al tiempo de gestación se evalúan diferentes estructuras, tamaño del saco gestacional, presencia de embrión, evaluación de gestación múltiple, existencia de hematomas, diagnostica embarazos ectópicos, y se calcula el tiempo de gestación. Posteriormente se puede realizar la biometría fetal que consiste en la medición del feto y se determina la situación y posición fetales. También se utiliza para evaluar la placenta (como placenta previa o acretismo placentario).

A lo largo del embarazo se pautan ecografías en diferentes etapas del mismo para evaluar estructuras tanto embrionarias como fetales claves para determinar su bienestar. El número de ecografías que se realizan para control dependerá de si el embarazo es de bajo o alto riesgo.

En un embarazo de evolución normal en general se realizan los siguientes controles:

- La ecografía del 1er trimestre (6-10 semanas): evalúa vitalidad y edad gestacional, como así también el número de embriones.
- La ecografía del 2do trimestre (11-13 semanas): valora marcadores ecográficos de riesgo de síndrome de Down, y se realiza una valoración anatómica inicial.
- El Scan Fetal (20-22): es el examen ecográfico más largo, ya que se evalúa cada uno de los órganos de manera minuciosa con el fin de descartar anomalías estructurales en los mismos. También se estudia la placenta.
- La ecografía del 3er trimestre (30-34 semanas): valora crecimiento fetal principalmente, se mide el líquido amniótico y la posible aparición de patología fetal evolutiva.
- En la semana 38 – 39: se realiza una exploración ecográfica para evaluar la correcta posición del feto, su tamaño y vitalidad fetal.

El número de ecografías puede aumentar, en el caso de aquellas pacientes que cursan un embarazo de alto riesgo, embarazos gemelares y otras

entidades que pueda presentar la paciente. Resulta muy útil en caso que se adelantar un parto.

¿Qué es el Doppler Obstétrico?

El Doppler materno fetal, tiene el mismo principio que la ecografía, pero adiciona la característica de poder medir los flujos de sangre que irrigan las arterias del feto, tanto las arterias umbilicales y cerebrales como así también la irrigación de la placenta, evidenciando parámetros de crecimiento y bienestar fetal, y el riesgo de preeclampsia.

Con el Doppler se escucharán sonidos, producto del paso de la sangre por los vasos sanguíneos o escuchara la frecuencia cardiaca del corazón del embrión o feto.

Una ecografía obstétrica dependiendo de la edad gestacional, de la posición del feto y de diferentes factores, dura 20 minutos en promedio

2.2.3.2. VENTAJAS E INCONVENIENTES DE LA ECOGRAFIA OBSTÈTRICA

Ventajas:

- Alta disponibilidad
- Bajo costo
- Estudio dinámico
- Estructuras en movimiento – actividades cardiacas (método de elección para el estudio de actividades cardiacas)

Inconvenientes:

- Profundidad limitada por frecuencia (con transductores habituales, en pacientes obesas la valoración fetal está limitada)
- Operador dependiente
- Reproducibilidad
- Calota osificada
- Obesidad materna

2.2.3.3. VENTAJAS E INCONVENIENTES DE LA RM FETAL

Ventajas:

- Caracterización y contrastes tisulares (la RM puede detectar sangre aguda, tejido graso, hemosiderina)
- Estudio del parénquima hepático (trastornos: hematopoyesis, hemocromatosis)
- Alta definición anatómica (independiente de la posición fetal)
- Disminuye la necesidad de estudios posnatales al no necesitar sedación
- No representa efectos adversos demostrados

Inconvenientes:

- Alto costo
- Baja disponibilidad
- Claustrofobia
- Movimiento fetal - polihidramnios

2.2.4. **MALFORMACIÓN FETAL**

2.2.4.1. CONCEPTO

Una malformación congénita es una anomalía que está presente en el momento del nacimiento. Suelen producirse durante el periodo de organogénesis, entre la cuarta y la octava semanas del desarrollo, cuando los órganos principales comienzan a formarse. Durante el periodo de organogénesis las células madres establecen padrones básicos del desarrollo orgánico y en esta fase las estructuras son muy susceptibles a las influencias genéticas y ambientales.

Es un conjunto de alteraciones que tienen un origen prenatal, que están presentes desde el nacimiento, visibles o no. Esa presencia -advertida o no- puede tener diferentes causas. En general, las anomalías congénitas presentan una severidad variable. Algunas suelen ser detectados durante los primeros días después del nacimiento e incluso, en muchas ocasiones, se detectan antes del nacimiento (prenatalmente).

2.2.4.2. TIPOS DE ANOMALÍAS CONGÉNITAS

Las anomalías congénitas pueden ser estructurales o funcionales:

- *Estructurales*: son aquellas que involucran alteraciones morfológicas. Es decir, que afectan algún tejido, órgano o conjunto de órganos del cuerpo. Algunos ejemplos son hidrocefalia, espina bífida, fisura de labio y/o paladar, cardiopatía congénita.
- *Funcionales*: son aquellas que interrumpen procesos biológicos sin implicar un cambio macroscópico de forma; involucran alteraciones metabólicas, hematológicas, del sistema inmune, entre otras. Algunos ejemplos son: hipotiroidismo congénito, discapacidad intelectual, tono muscular disminuido, ceguera, sordera, convulsiones de inicio neonatal.

2.2.4.2.1. *Anomalías congénitas estructurales*

Entre las anomalías congénitas estructurales pueden encontrarse anomalías mayores y menores.

- *Las anomalías mayores*: implican un daño significativo en la salud. Estas anomalías explican la mayor parte de las defunciones, la morbilidad y la discapacidad relacionada con las anomalías congénitas. Tienen consecuencias médicas, sociales o estéticas significativas para los afectados y, por lo general, requieren de tratamiento médico y/o quirúrgico y de rehabilitación. Por ejemplo: la displasia de cadera, requiere un tratamiento ortopédico o, las fisuras de labio

y/o paladar, que deben ser reparadas quirúrgicamente. La mayoría de las anomalías mayores requiere un abordaje multidisciplinario o integral del defecto (Fonoaudiólogos, kinesiólogos, etc.), a fin de restablecer lo más cercano a la normalidad la condición del paciente.

Algunas de las anomalías mencionadas son externas, o evidentes a simple vista, como la espina bífida, las fisuras del labio o del paladar o la gastrosquisis (defecto del cierre de la pared abdominal) y otras son internas porque no son visibles a simple vista y requieren instrumentos diagnósticos para su identificación: las cardiopatías (donde está alterada la forma y/o el funcionamiento del corazón), las anomalías renales y la malrotación intestinal. Son anomalías que no se ven, pero, si se sospechan, se pueden descubrir mediante ecografías, radiografías u otros estudios.

- *Las anomalías menores:* frecuentes en la población, generalmente no implican ningún problema de salud importante, ni tienen consecuencias sociales o cosméticas. Ejemplos de anomalías congénitas menores son: cuello corto, angiomas pequeños, una sola arteria en el cordón umbilical, entre muchas otras. Sin embargo, en muchos casos, la presencia de una o más anomalías menores (visibles), se puede asociar a una o más anomalías mayores (que pueden estar ocultas). Las personas que tienen 2 anomalías menores tienen una probabilidad de aproximadamente el 10% de presentar una anomalía mayor. Si el individuo tiene 3 o más anomalías menores, esta probabilidad aumenta al 25%.

Por lo tanto...

La presencia de dos o más anomalías menores debe llevar a descartar la presencia de una anomalía mayor que podría implicar un problema de salud más grave.

2.2.4.2.2. *Anomalías congénitas funcionales*

Como se explicó anteriormente, son aquellas que interrumpen procesos biológicos sin implicar un cambio macroscópico de forma. La mayoría son trastornos secundarios a un cambio de información genética, o son de origen multifactorial, cuyo resultado no afecta el desarrollo macroscópico de las estructuras anatómicas del bebé sino la función postnatal de órganos y sistemas.

2.2.4.3. CAUSAS DE LAS ANOMALÍAS CONGÉNITAS

Las anomalías congénitas obedecen a un conjunto amplio -y complejo- de causas diferentes. En su origen intervienen factores genéticos, ambientales o una interacción de ambos. Las anomalías congénitas, entonces, suelen clasificarse en:

1- *Causa predominantemente genética*: involucran alteraciones en la información genética. Los factores genéticos son algunas de las causas de las anomalías congénitas.

2- *Causas mixtas o multifactoriales*: que se originan por la interacción de múltiples genes de predisposición, pero habitualmente se expresan en presencia de factores ambientales desencadenantes.

3- *Causa predominantemente ambiental*: producidas por agentes ambientales nocivos que interfieren el desarrollo fetal normal durante el embarazo.

Tengamos presente que:

Congénito no es sinónimo de genético:

*CONGÉNITO significa presente desde el nacimiento.

*GENÉTICO quiere decir que involucra alteraciones al nivel de la información genética.

2.2.4.3.1. *Anomalías predominantemente genéticas*:

Son factores genéticos aquellos que se deben a alteraciones a nivel del material genético.

Las anomalías congénitas de causa predominantemente genética se clasifican según cuál sea la magnitud del cambio en la información genética, en:

- *enfermedades cromosómicas*
- *enfermedades monogénicas*

El cuerpo humano está formado por células. Cada célula tiene en su estructura un núcleo y un citoplasma. En el núcleo de cada una de ellas se encuentra toda nuestra información genética.

Imaginemos dicha información como si la célula fuera una casa en donde se desarrollan todas las actividades vitales, dentro de esa casa hay una sala (núcleo) con una biblioteca compuesta por 46 libros (23 que proceden de mamá y 23 de papá) que tienen toda la información y todas las instrucciones para llevar adelante todos los procesos vitales. Dichos libros se denominan cromosomas, por lo que todos los seres humanos tenemos 2 juegos de 23

cromosomas o, lo que es lo mismo, 23 pares. Los pares del 1 al 22 son iguales en hombres y mujeres. El par número 23 está compuesto por los cromosomas sexuales. Las mujeres tienen dos cromosomas X y los hombres un cromosoma X y un cromosoma Y.

Dentro de cada uno de los 46 libros o cromosomas la información se organiza en capítulos y cada capítulo está compuesto por muchas palabras. Hay muchas palabras. Algunas de esas palabras son muy importantes y se denominan genes. Los genes (que son aproximadamente unos 25.000) son las palabras que contienen las instrucciones que controlan el funcionamiento de nuestro cuerpo, es decir, cada gen determina un rasgo o característica estructural o funcional.

Los cromosomas y los genes se diferencian por su nivel de organización (un cromosoma), está compuesto por muchos genes). El lenguaje o idioma en el que se escriben las palabras que forman el libro, se llama ADN.

Las enfermedades cromosómicas se producen por una alteración en los cromosomas, ya sea en el número o la estructura de alguno de ellos por una pérdida o ganancia de grandes pedazos de información genética, reordenamientos de segmentos cromosómicos o incluso de un cromosoma entero. Esto determina que el embrión no tenga todas las instrucciones para desarrollar adecuadamente sus órganos y tejidos.

Las alteraciones cromosómicas suelen producir manifestaciones en el fenotipo, (las características visibles de una persona como el aspecto físico, las conductas y el funcionamiento del cuerpo).

Por ejemplo:

En el síndrome de Down, los individuos tienen un cromosoma de más en el par 21 (tienen 47 cromosomas en total). Estas personas tienen ciertos rasgos específicos, discapacidad intelectual y también pueden verse afectados el corazón, los ojos, los oídos y la tiroides.

Otros ejemplos de anomalías cromosómicas:

- Trisomia 13 (Síndrome de Patau),
- Trisomia 18 (Síndrome de Edwards),
- Monosomía del X (45, X) o Síndrome de Turner
- Síndrome de Klinefelter (47, XXY).

Entonces:

Enfermedades cromosómicas son aquellas que se deben a alteraciones en el número o en la estructura de los cromosomas.

Las alteraciones cromosómicas pueden ocurrir por primera vez en una persona, o pueden estar presentes en sus padres balanceadas (sin expresión) o desbalanceadas y transmitirse a la descendencia. Las enfermedades monogénicas son aquellas que están causadas por la alteración (mutación) en un solo gen principal.

Las alteraciones en las palabras (mutaciones) pueden heredarse de mamá, de papá o de ambos. A veces, las mutaciones ocurren por primera vez en un bebé sin antecedentes familiares para esa enfermedad, entonces decimos que son nuevas.

Las enfermedades monogénicas son aquellas causadas por la alteración o mutación de un solo gen principal. Las alteraciones monogénicas heredadas son aquellas que también están presentes en los padres y son alteraciones monogénicas aquellas que se originan por primera vez en una persona en forma espontánea. En caso de las enfermedades recesivas, la persona afectada recibe el alelo anormal de cada progenitor, siendo ambos padres portadores asintomáticos.

2.2.4.3.2. *Anomalías congénitas de causa mixta o multifactorial:*

La información genética no es todo. Una persona desarrollará ciertas enfermedades no sólo a causa de su información genética sino también según la presencia de ciertos factores que llamamos, de modo general, ambientales. Esto es especialmente evidente en este tipo de anomalías donde intervienen varios pares de genes ubicados en diferentes locus formando una red de interacciones muy sensible a los factores ambientales. El ambiente incluye, por ejemplo, lo que las personas comen, sus hábitos (como fumar o consumir alcohol), si tienen acceso a agua potable, si descansan lo suficiente o si están expuestos a contaminantes en su trabajo o vivienda, las bacterias, los virus, la ingesta vitamínica, los medicamentos, entre otros factores.

Los genes no trabajan solos, interactúan con el medio ambiente.

En las anomalías congénitas multifactoriales el componente genético está dado por múltiples genes cuyas variantes en sumatoria dan un fondo de predisposición o susceptibilidad genética que, en interacción con factores del medio ambiente, determinan la ocurrencia de ciertas enfermedades. Los científicos han estudiado en las plantas y los animales cómo el ambiente influye en el desarrollo. En el caso de las plantas, por ejemplo, un suelo abonado y con buenas condiciones de luz y temperatura acelera el desarrollo. Dos ejemplares de plantas idénticos genéticamente, desarrollan hojas más anchas y tallos más largos si se cultivan en las condiciones benignas de un valle que si se siembran en la alta montaña.

Lo mismo ocurre en los seres humanos. Una persona puede heredar los genes para ser alto, pero si no se alimenta bien no alcanzará la estatura que hubiera logrado si se hubiera nutrido adecuadamente.

Estas variaciones nos permiten incluir una nueva categoría dentro de las anomalías de causa genética, donde es posible clasificar gran cantidad de anomalías congénitas de origen multifactorial o mixto. La mayoría de las anomalías congénitas parecen reflejar una combinación de herencia y entorno. Se producen por la acción conjunta de diferentes genes que, interactúan entre sí y determinan cierta predisposición para padecer la enfermedad. Estos genes de predisposición se expresan sólo si están presentes también algunos factores ambientales desencadenantes, que hacen que el efecto genético se manifieste.

Ejemplos de este tipo de herencia multifactorial son malformaciones de los recién nacidos tales como:

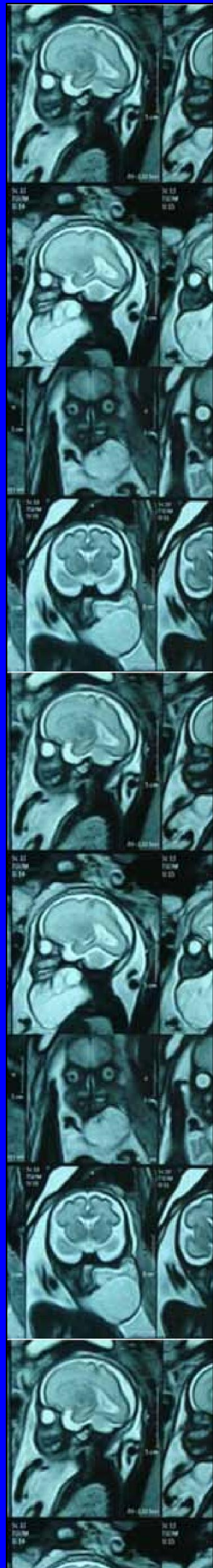
- Las fisuras de labio y paladar, que se deben a ciertos genes de predisposición que están muy estudiados, pero, que se expresan con mayor probabilidad si la mujer fuma durante el embarazo.
- La displasia/luxación de cadera, que se deben a genes de predisposición, pero el riesgo de que se produzca aumenta si el bebé al momento de nacer esta “sentado” en la pelvis (en presentación podálica), en vez de estar “de cabeza”.
- Los defectos del tubo neural como la espina bífida, ya que algunos genes confieren cierta susceptibilidad, especialmente cuando la dieta de la mujer no es suficientemente rica en ácido fólico.

2.2.4.3.3. *Anomalías congénitas de causa predominantemente ambiental:*

Las anomalías congénitas también pueden ser de causa predominantemente ambiental, cuando esto sucede, se dice que estuvieron presentes agentes ambientales llamados teratogénicos. Los agentes ambientales teratogénicos más frecuentes que pueden producir anomalías congénitas si la madre se expone durante el embarazo son:

- El uso de drogas.
- El consumo de alcohol.
- El hábito de fumar.
- La presencia de ciertas enfermedades crónicas en la madre (diabetes).
- El consumo de ciertos medicamentos para tratar problemas de salud de la madre (como anticonvulsivantes, varios inmunosupresores).
- Algunas infecciones como la rubéola, la varicela, el citomegalovirus y la toxoplasmosis, si son contraídas durante el embarazo
- Otros factores, como la fiebre alta o radiaciones ionizantes a altas dosis. Todos ellos aumentan el riesgo de anomalías congénitas.

El uso de medicamentos durante la gestación, en especial durante las primeras semanas de embarazo puede afectar al embrión en desarrollo. Medicamentos tales como la talidomida (que ocasionalmente se usa para el tratamiento de la lepra y el ácido retinoico), empleado frecuentemente para el tratamiento del acné, deben ser completamente evitados durante el embarazo. Es responsabilidad de todos los trabajadores de la salud, prescribir medidas anticonceptivas adecuadas preferentemente dos métodos anticonceptivos para la paciente durante los tratamientos con fármacos teratogénicos y explicar los riesgos asociados al mismo. Cuando se trata de medicamentos que están indicados por problemas de salud de la madre, el médico debe analizar si son mayores los beneficios o los riesgos de consumirlos durante el embarazo, o si es necesario reemplazar un medicamento por otro.



CAPÍTULO III: MARCO METODOLÓGICO

MARCO METODOLÓGICO

Un TIF de revisión bibliográfica se asemeja a un artículo científico de reseña literaria, en la cual se hace una síntesis de las investigaciones sobre un tema. El objetivo de estos trabajos es:

- Poder definir y aclarar un problema previamente identificado.
- Sintetizar estudios previos con el propósito de informar los principales resultados de las investigaciones publicadas.
- Reconocer y registrar las relaciones, contradicciones, divergencias e inconsistencias en la bibliografía revisada.
- Sugerir futuras investigaciones para resolver el problema planteado.

Una vez elegido el tema de mi trabajo final, obtuve información a través de diversas fuentes como revistas, artículos científicos, libros, material archivado y otros trabajos académicos. Esta investigación documental me proporciona una visión sobre el estado del tema o problema elegido en la actualidad. Este trabajo respeto los criterios de formato, estilo y ética detallados en la 6ta edición del Manual de Publicaciones de la American Psychological Association (APA).

Para realizar esta revisión bibliográfica tuve que establecer una relación entre las fuentes y hacer comparaciones entre ellas para poder analizar críticamente la información recopilada sobre el tema en cuestión y, así, responder a la pregunta de investigación inicialmente propuesta: *“Utilidades de la resonancia magnética fetal en el diagnostico de malformación fetal”*.

Los siguientes pasos me ayudaron a llevar a cabo una revisión bibliográfica de manera eficiente:

1. Justificación de la revisión bibliográfica.
2. Recopilación de la bibliografía.
3. Evaluación y selección de la bibliografía.
4. Elaboración de la revisión bibliográfica.
5. Revisión bibliográfica TIF

1). Justificación de la revisión bibliográfica

El primer paso para hacer una revisión bibliográfica, consistió en argumentar el porqué de la investigación documental. Exponiendo y justificando el problema o pregunta de investigación del TIF, respondiendo a la siguiente pregunta: ¿por qué es relevante el problema que he elegido?

Para un mejor avance, pude descomponer la pregunta de investigación en subpreguntas para encontrar información relevante sobre cada tema concreto. Una vez elegido el tema central y la pregunta de investigación,

analice quienes serian los beneficiados de dicho material investigativo y aclarar a quien va dirigido.

Utilizamos el formato PICO

Se formula una pregunta de forma estructurada, una metodología aceptada a nivel internacional propone especificar identificar cuatro componentes clave bien diferenciados:

A. La población a la que va dirigida (*Pacientes*), especificando grupos de edad, sexo, estadio de la enfermedad, nivel de riesgo, contexto, etc. En mi caso sería: pacientes embarazadas

B. La intervención que se va a evaluar (*Intervención*), que incluye dispositivo, procedimiento, prueba diagnóstica, exposición, factor pronóstico, factor de riesgo, agente etiológico, etc. En el caso de mi TIF: búsqueda bibliográfica.

C. La intervención con la que se quiere comparar (*Comparador*). Yo lo compare con Ecografía.

D. Las variables de resultado o desenlaces de interés (*Outcomes*), considerando los clínicamente relevantes e importantes para el paciente en el caso de estudios sobre eficacia, pronóstico o etiología; y en el caso de los estudios de pruebas diagnósticas, estimadores de rendimiento o validez diagnóstica (sensibilidad, especificidad, coeficientes de probabilidad y valores predictivos).

2.) Recopilación de la bibliografía

Aquí empezó la búsqueda y recopilación de información. Normalmente lo hacemos con búsqueda online, utilizando las palabras clave apropiadas, tanto en español como en inglés para tener un área de búsqueda más amplia.

Existen varios sitios científicos en los cuales se pude buscar información, yo utilicé:

- Scielo (<https://scielo.org/es/>)
- Pubmed (<https://www.ncbi.nlm.nih.gov/pubmed/>)
- SERAM – Sociedad española de Radiología Médica (<https://www.seram.es/>)
- RadioGraphics RSNA – Publications online (<https://pubs.rsna.org/journal/radiographics>)
- Google Scholar (www.scholar.google.com)
- Springer Link – (<https://link.springer.com/>)

También utilice libros para las definiciones y conceptos del marco teórico, tanto físicos como en pdf, descargados mediante internet y de gran utilidad (detallados en la bibliografía).

3.) *Evaluación y selección de la bibliografía*

Como resultado de la búsqueda de información, termine con un montón de bibliografía y documentación sobre el tema elegido. Al disponer de un tiempo limitado me fui focalizando en la información de las fuentes más relevantes. Utilice el programa Microsoft Excel para realizar una tabla en la que pudiera ir organizando el material encontrado y clasificarlo según la importancia, fecha y calidad científica de cada uno. Utilice el programa Microsoft Excel para realizar un cuadro en el cual fui colocando las diferentes búsquedas y en el cual realice columnas separando los filtros de investigación, con sus motores de búsqueda, objetivos de la investigación, materiales y métodos y conclusiones. De un aproximado de 3000 archivos encontrados, seleccione 31 los cuales trataban de responder a mi pregunta de investigación. Luego realice gráficos de algunas de las variables.

4.) *Elaboración*

Una vez identificada la documentación en la que me focalicé para hacer mi TIF de revisión bibliográfica, fui procesando esa información.

Para empezar, intenté responder a estas preguntas:

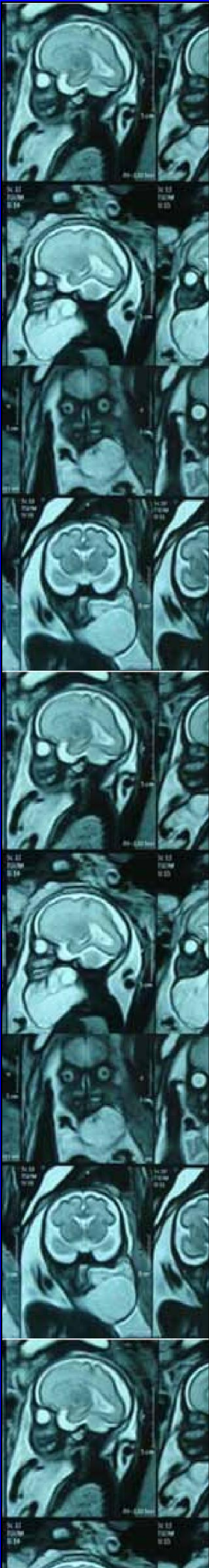
- ¿Cuál es el problema a investigar y cómo lo enfoca la información existente?
- ¿Cuáles son los conceptos clave?
- ¿Qué teorías y modelos usan los autores?
- ¿Cuáles son las conclusiones y resultados de las investigaciones?
- ¿Cómo compara la información una publicación con el resto?
- ¿Cómo puedo aplicar esta investigación a mi propia revisión bibliográfica?

Analizar estos aspectos hizo que tenga una imagen más clara de hacia dónde iba mi investigación. Así, me fue más fácil realizar una revisión bibliográfica de manera más crítica y con fundamentos.

A partir de aquí, pude desarrollar los resultados y conclusiones de mi trabajo con las respuestas a las preguntas anteriores. Tuve cuenta que estos resultados no eran un mero resumen de la información encontrada, sino que comparé los diversos estudios entre sí, relacionando los planteamientos de los autores e intenté responder a cada pregunta y subpregunta planteada al inicio del TIF de revisión bibliográfica.

5.) *Revisión bibliográfica TIF*

Son todos los libros, documentos, archivos científicos, material en pdf y páginas web consultadas y utilizadas para la elaboración de este TIF. Es la recopilación de información escrita ya existente acerca de un tema o problema. Nos permite definir conceptos, obtener una perspectiva sobre el saber acumulado respecto a un tema, conocer su estado actual, descubrir métodos y procedimientos para una mejor recolección y análisis de datos y nos conduce a desprender los objetivos y las hipótesis planteadas al inicio de la investigación.



CAPITULO IV: RESULTADOS

RESULTADOS:

En base a los filtros de búsqueda utilizados para la recopilación de información necesaria para este trabajo final de búsqueda bibliográfica y los resultados encontrados en base a 33 archivos o documentos científicos seleccionados para el análisis y comparación de datos han demostrado que la Resonancia Magnética fetal son indicadas como un complemento a la Ecografía obstétrica ante las sospechas de patologías o anomalías congénitas debido a su alta sensibilidad. La alta resolución espacial proporciona imágenes radiológicas precisas de los órganos internos y amplía las posibilidades para detectar trastornos del desarrollo perinatal. Puede proporcionar información adicional que ayuda al manejo clínico, el pronóstico y el asesoramiento.

Por su excelente contraste tisular se indica para evaluar volúmenes de los compartimentos intracraneales en fetos individuales pudiendo detectar alteraciones en los mismos, el corazón fetal y los grandes vasos, patologías torácicas, cerebrales, cardíacas, diafragmáticas, gastrointestinales, genitourinarias, de medula espinal, craneofaciales, de extremidades, alteraciones morfológicas en general cuando la ecografía sola no es suficiente para hacer un diagnóstico correcto.

También se ha indicado para casos de enfermedades maternas, patologías de útero o placentarias (como Acretismo placentario) el cual se convierte en una ayuda diagnóstica útil para establecer la presencia, el grado de infiltración y la penetración de la anomalía placentaria o por el contrario la ausencia de esta patología.

Puede mejorar la precisión de la estimación del peso fetal con base en el volumen fetal de resonancia magnética 3D a utilizando el volumen corporal fetal mediante una ecuación de Baker modificada con un coeficiente de alta densidad.

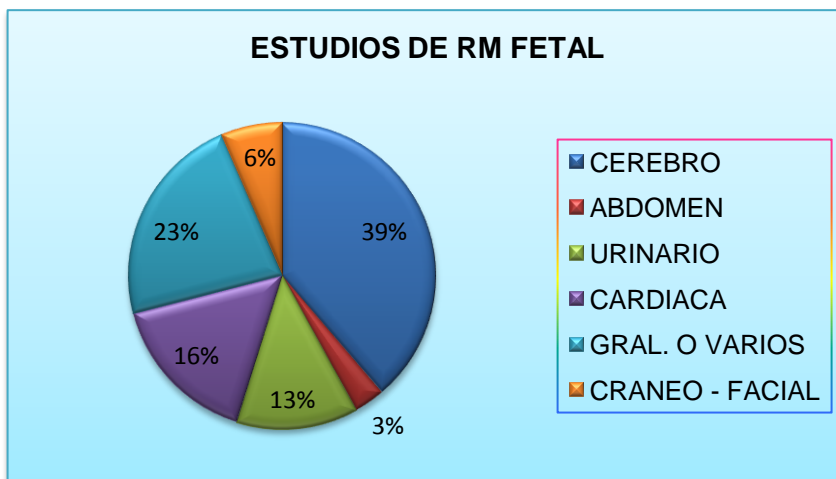
Este método permite la evaluación post mortem del feto. Las imágenes de Resonancia Magnética posmortem fetales (pmMRI) se han utilizado recientemente como una herramienta adyuvante para la autopsia cerebral convencional después de la interrupción del embarazo. Se comparó el rendimiento diagnóstico de la RM intrauterina (iuMRI) y la pmMRI en la detección de anomalías cerebrales en fetos a edad gestacional temprana.

En cuanto al análisis de las diferentes variable representadas en el cuadro de Excel realizado durante las búsquedas de material bibliográfico (ver Anexos), podemos decir que:

- De los estudios de Resonancia Magnética fetal realizados en pacientes embarazadas:
 - Un 39% fueron para detectar anomalías congénitas del cerebro,
 - Un 3% fueron para detectar anomalías a nivel abdominal
 - Un 13% para anomalías del tracto urinario
 - Un 16% para anomalías congénitas cardiacas
 - Un 7% para anomalías cráneo- faciales
 - Un 23% de estudios generales de control o especiales (placenta, peso fetal o post mortem).

Por lo tanto, podemos determinar que hay una predominancia de indicaciones de Resonancia Magnética fetal de cerebro con respecto a las diferentes aéreas del organismo a estudiar mediante esta técnica de diagnostico por imágenes.

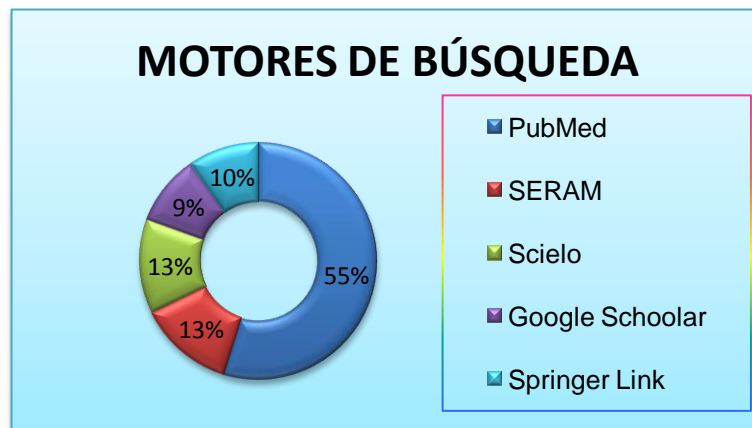
En los siguientes gráficos y tablas podemos observar lo antes mencionado.



RESONANCIA FETAL	CANTIDAD
CEREBRO	12
ABDOMEN	1
URINARIO	4
CARDIACA	5
GRAL. O VARIOS	7
CRANEO - FACIAL	2
TOTAL	31

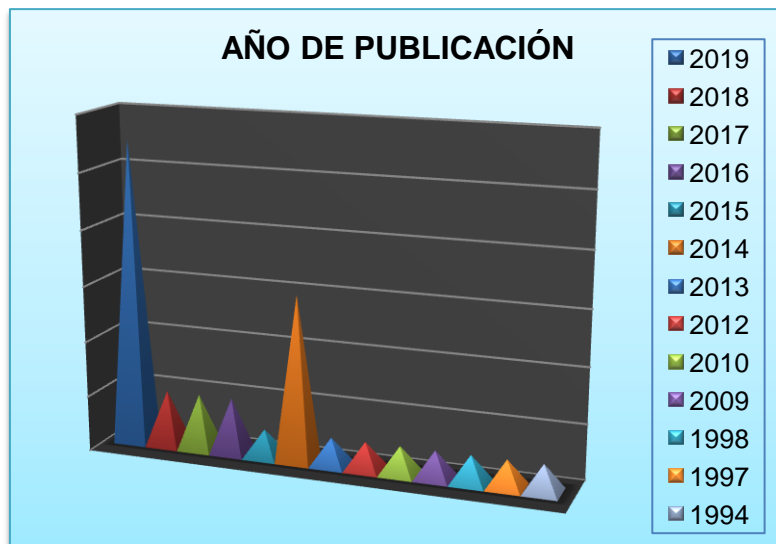- De los diferentes motores de búsqueda utilizados para encontrar material que cumpla con de investigación, los más útiles fueron:
 - PubMed
 - SERAM
 - Scielo
 - Google Scholar
 - Springer Link

PubMed fue el más utilizado y en el que se encontró mayor cantidad de publicaciones. De un total de 31 documentos seleccionados, 17 fueron de este buscador. A través de un grafico de anillos caracterizamos esta variable, relacionando los diferentes motores de búsqueda y el porcentaje correspondiente a cada uno.




MOTORES DE BUSQUEDA	
PubMed	17
SERAM	4
Scielo	4
Google Scholar	3
Springer Link	3
TOTAL	31

- En cuanto a los distintos archivos encontrados, van desde el año de publicación 1994 hasta la actualidad, predominando las publicaciones de este año (2019) en primer lugar y las del año 2014 en segundo lugar. Representé esta variable mediante un grafico de columnas cónicas con sus respectivas referencias, como podemos ver a continuación. En la tabla muestro los diferentes años y la cantidad de publicaciones encontrados en cada uno.

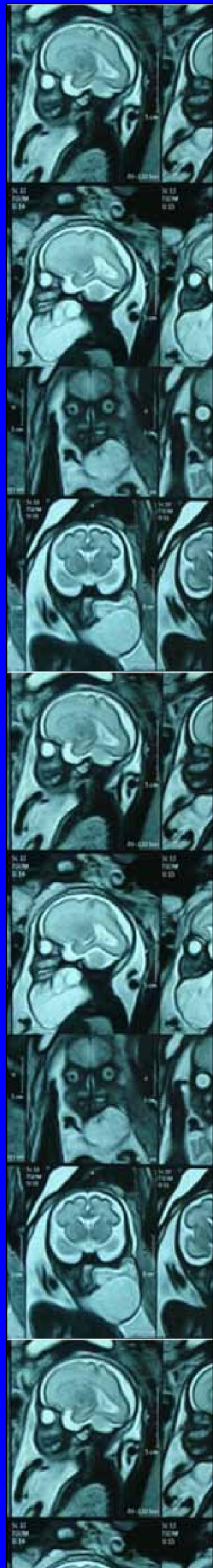


AÑO	PUBLICACIONES
2019	11
2018	2
2017	2
2016	2
2015	1
2014	6
2013	1
2012	1
2010	1
2009	1
1998	1
1997	1
1994	1
TOTAL	31

- La última representación gráfica realizada es la cantidad de autores por cada publicación. Clasifique la tabla por 3 autores, más de 3 autores y menos de 3 autores. Utilice un grafico de barras que personifique esta variable.



AUTORES	
más de 3	25
3 autores	4
menos de 3	2
TOTAL	31



CAPÍTULO V: CONCLUSIÓN Y PROPUESTAS

CONCLUSIÓN

La resonancia magnética del cerebro fetal es un complemento seguro y poderoso de la ecografía en el diagnóstico prenatal. Puede proporcionar información adicional que ayuda al manejo clínico, el pronóstico y el asesoramiento.

La ecografía obstétrica ha revolucionado el campo de la medicina prenatal y continúa siendo el método de imágenes inicial de elección para la evaluación del feto y su medio ambiente.

La Resonancia Magnética (RM) en la evaluación de las anomalías fetales es una herramienta relativamente nueva y en desarrollo. Es un desafío que requiere experiencia técnica, profundo conocimiento de la patología fetal, y tiene un significativo impacto en el diagnóstico de un amplio espectro de trastornos del desarrollo o lesiones adquiridas.

La RM al igual que la ecografía no utiliza radiación, no requiere sedación ni necesita la inyección del medio de contraste, salvo casos excepcionales.

La RM provee mayor diferenciación tisular, la cual mejora la especificidad para el diagnóstico. No depende de la cantidad de líquido amniótico, presenta un campo de visión mayor y tiene menos interferencia producida por los tejidos maternos.

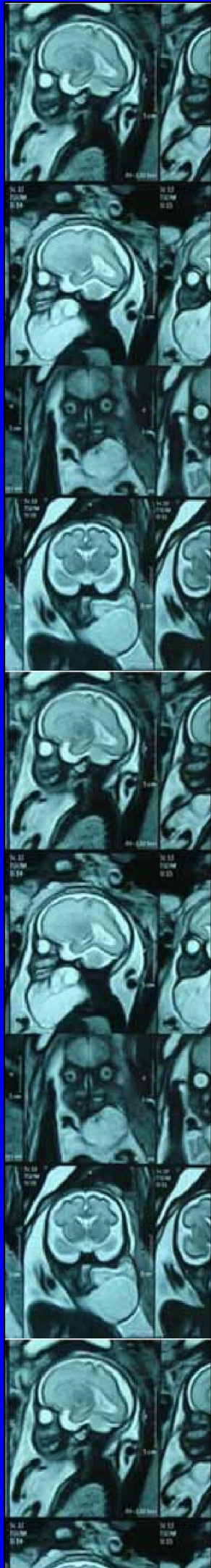La Resonancia Magnética fetal es siempre antecedida de una ecografía fetal detallada realizada por un experto en patología fetal.

Los estudios han demostrado que las imágenes de RM fetal pueden detectar anomalías ocultas ecográficas en hasta el 50% de los casos estudiados para una variedad de indicaciones. Estas anomalías ocultas ecográficamente incluyen lesiones de desarrollo y destructivas.

Se ha demostrado que los resultados de las imágenes de RM fetal, ya sea verificando la ausencia de anomalía, confirmando anomalías detectadas ecográficamente o descubriendo anomalías adicionales que no fueron aparentes en la ecografía, afectan la toma de decisiones clínicas durante el embarazo, tanto por parte de los médicos como de los padres. De hecho, los estudios han demostrado que la RM fetal afecta la orientación del paciente y produce cambios en el manejo del embarazo en casi la mitad de los casos. Si bien no siempre está claro qué significan los resultados inusuales de RM para el bebé a largo plazo, una mayor comprensión puede significar que los padres pueden recibir más información sobre los posibles resultados para el bebé y pueden ayudar a mejorar el asesoramiento que se les ofrece antes del nacimiento de su bebé y ayudar a mujeres y las familias que se enfrentan al diagnóstico de una anomalía estructural fetal.

PROPUESTAS

A través de este trabajo me gustaría proponer una mayor difusión con respecto a la Resonancia Magnética Fetal, debido a que no está muy difundido por tratarse de una técnica nueva y en pleno desarrollo y descubrimiento. Sería ideal que pueda llegar al alcance de muchas personas para que tengan un mayor conocimiento y difusión acerca de este método de diagnóstico por imágenes y cuyo acceso al saber no sea solamente para el área médica o técnica sino también a nivel familiar.



BIBLIOGRAFÍA

BIBLIOGRAFÍA

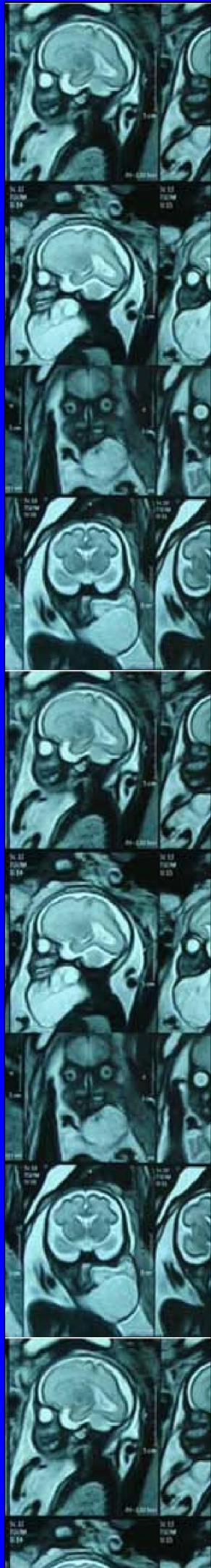- 1) DEMATTEI ELIANA. *Diagnóstico por Imágenes en patología placentaria por Resonancia Magnética*. 2006
- 2) J. COSTA y J. A. SORIA (año 2015) *Resonancia Magnética dirigida a técnicos superiores en imagen para el diagnóstico*. Editorial. 2015
- 3) LAURA ALVAREZ GONZALEZ, DIANA MARIA ELENA ALDANA, MARÍA CARMONA ROSA. *Principios de resonancia magnética*. 2012
- 4) MUÑOZ HERNÁN, AIELLO HORACIO, ORTEGA XIMENA, PIETRANI MARCELO, GUERRA FRANCISCO, HERRERA MAURICIO, PRAYER DANIELA. *Consenso Latinoamericano sobre Resonancia Magnética Fetal*. Rev Chil Obstet Ginecol. 2013
- 5) O'RAHILLY R., MÜLLER F. *Embriología y Teratología Humanas*. 1998
- 6) R. SÁNCHEZ, A. CASTELLOTE, G. ENRÍQUEZ, E. CARRERAS, E. VÁZQUEZ, N. TORÁN. *Resonancia magnética en el diagnóstico prenatal de malformaciones congénitas*. 2001
- 7) RENAC - Programa Red Nacional de Genética Médica del Ministerio de Salud de la Nación. *Anomalías congénitas. Enfoque para la atención primaria de la Salud*. Presidencia de la Nación. 2009.
- 8) ROJAS MARIANA, WALKER LAURA. *Malformaciones congénitas: aspectos generales y genéticos*. 2012
- 9) TORTORA – DERRICKSON. “Principios de Anatomía y Fisiología”. Editorial. 2006
- 10) Dr. C. Mortera Unidad de Cardiología Pediátrica. *Ecocardiografía fetal. Anatomía y fisiología normal del feto*. HSJD-HCP. Barcelona.
- 11) CAMARGO P. CARLOS, ULLOA G. LUIS, CALVO P. ENRIQUE, LOZANO C. ALFONSO. *Radiología básica RX - TC - RM Ecografía*. Editorial CELSUS. 2001
- 12) PETER W. CALLEN, MD. *Ecografía en Obstetricia y Ginecología* (5ta edición). Editorial ELSEVIER MASSON. 2009
- 13) CÉSAR MARTÍN, ANNA DARNEL, CARMINA DURÁN, FRANCISCO MELLADO, MANUEL CORONA. *Resonancia magnética fetal: técnica,*

aplicaciones y anatomía normal del feto. UDIAT Centre Diagnòstic.
Sabadell. España. 2003.

- 14) M. GOMEZ HUERTAS A., M. CULIAÑEZ A., F.S. MOLINA GARCÍA,
M.P. CARRILLO BADILLO, E. PASTORS PONS. "Papel complementario
de la resonancia magnética en el estudio del sistema urinario fetal".
ELSEVIER. ESPAÑA. 2003

LINKS Y PÁGINAS WEB CONSULTADAS:

- <https://www.europapress.es/castilla-lamancha/noticia-hospital-tomelloso-realiza-primera-resonancia-fetal-evaluar-detalles-sistema-nervioso-20130321141221.html>
- <https://www.slideshare.net/renanbqc/rosonancia-magnetica-de-la-embarzada>
- http://www.scielo.mec.pt/scielo.php?script=sci_arttext&pid=S1646-58302018000200007&lang=es
- <https://es.slideshare.net/lovemargy/ecografa-por-trimestres>
- <https://www.ncbi.nlm.nih.gov/pubmed/18631889> Comparison of magnetic resonance urography with ultrasound studies in detection of fetal urogenital anomalies.
- <https://www.ncbi.nlm.nih.gov/pubmed/28735870> Evaluación del cerebelo fetal por resonancia magnética.
- <https://www.ncbi.nlm.nih.gov/pubmed/26847425> Complementary role of magnetic resonance imaging in the study of the fetal urinary system.
- <https://www.ncbi.nlm.nih.gov/pubmed/29808240> "Imagen de resonancia magnética fetal".
- <https://www.ncbi.nlm.nih.gov/pubmed/31213744> "Imagen de resonancia magnética en el diagnóstico de patología fetal".
- [https://www.uv.es/~jvramire/apuntes/passats/obstetricia/TEMA%200-01%20\(2002\).pdf](https://www.uv.es/~jvramire/apuntes/passats/obstetricia/TEMA%200-01%20(2002).pdf)
- <https://pubs.rsna.org/doi/full/10.1148/radiographics.22.3.g02ma03563> "Fast mr imaging in obstetric radiography" Masako Nagayama
- <https://www.ncbi.nlm.nih.gov/pubmed/31319434> "El uso de la resonancia magnética en la predicción del peso al nacer".
- <https://www.scribbr.es/category/revision-bibliografica/>
- https://pubs.rsna.org/doi/10.1148/radiographics.19.suppl_1.g99oc06s201
- <https://www.diagnosticorojas.com.ar/blog/ecografias/que-es-ecografia-obstetrica/>



ANEXOS